

REFERENCEPROGRAM FOR IDIOPATISK INTRAKRANIEL HYPERTENSION

1.udgave

Maj 2021

Formålet med referenceprogrammet er

- **at udbrede kendskabet til sygdommen**
- **at fremme en tidligere diagnostik og behandling**
- **at etablere et organiseret patientforløb**

**Dansk Hovedpine Selskab, Dansk Neurologisk Selskab, Dansk
Oftalmologisk Selskab, Dansk Neuroradiologisk Selskab og Dansk
Neurokirurgisk Selskab**

Rigmor Højland Jensen, Professor, Overlæge, Dr.med. Dansk Hovedpinecenter, Neurologisk afdeling, Rigshospitalet-Glostrup, IKM Københavns Universitet.

Vlasta Vukovic Cvetkovic, Overlæge, Dansk Hovedpinecenter, Neurologisk afdeling, Rigshospitalet-Glostrup.

Johanne Juhl Korsbæk, PhD-studerende, Læge, Dansk Hovedpinecenter, Neurologisk afdeling, Rigshospitalet-Glostrup.

Marianne Wegener, Overlæge, Klinisk lektor, Afdeling for Øjensygdomme, Rigshospitalet; IKM Københavns Universitet.

Steffen Hamann, Overlæge, klinisk forskningslektor, PhD, FEBO, Afdeling for Øjensygdomme, Rigshospitalet; IKM Københavns Universitet.

Line Sofie Larsen, Ledende overlæge, Afdeling for Hjerne- og Nervesygdomme, Herlev-Gentofte hospital.

Dagmar Beier, Overlæge, Dr.Med. Habil, Neurologisk afdeling, Odense Universitetshospital, Syddansk Universitet.

Sanja Karabegovic, Overlæge, Røntgen og skanning, Århus Universitetshospital.

Flemming Winther Bach, Overlæge, neurologisk afdeling, Århus Universitetshospital.

Torben Skovbo Hansen, Overlæge, Hjerne- og rygkirurgisk afdeling, Århus Universitetshospital.

Marianne Juhler, Professor, Overlæge, Dr.med., Neurokirurgisk Klinik, Rigshospitalet; Hjerne- og rygkirurgisk afdeling, Århus Universitetshospital; IKM Københavns Universitet.

INDHOLD

Resume og anbefalinger	4
Anbefalinger (Quick guide)	5
Kapitel 1. Indledning.....	6
Kapitel 2. Epidemiologi.....	9
Kapitel 3. Diagnose	13
Kapitel 4. Udredning.....	16
Kapitel 5. Organisering og patientforløb.....	30
Kapitel 6. Behandling.....	32
Kapitel 7. Prognose.....	39
Kapitel 8. Obstetriske forhold	41
Kapitel 9. Forskning.....	43
Kapitel 10. Perspektiver og konklusion	44
Kapitel 11. Litteratur	45
Appendix 1: Frisé skala	50
Appendix 2: Udvidet udredning	51

RESUME OG ANBEFALINGER

Idiopatisk Intrakraniell Hypertension (IIH), en tilstand med forhøjet intrakranielt tryk uden kendt årsag, var tidligere betegnet som benign intrakraniell hypertension og blev betragtet som en sjælden tilstand. Desværre har det vist sig at sygdommen ikke er særlig benign, heller ikke altid er idiopatisk og at den meget tætte relation til overvægt har medført en markant stigning i sygdomsforekomsten i Danmark. IIH er en udfordrende og kompleks sygdom, der involverer mange specialer, idet den kan debutere med mange forskellige symptomer. Forfattergruppen er derfor i samarbejde med de relevante videnskabelige selskaber sammensat af neurologer, neurokirurger, neurooftalmologer og neuroradiologer. IIH ses også i sjældne tilfælde hos børn, men dette referenceprogram er afgrænset til IIH hos voksne. Med udgivelsen af referenceprogrammet for IIH ønsker forfattergruppen at øge kendskabet til sygdommen, at opnå en tidlig diagnose, iværksætte sufficiens behandling og at mindske langtidsfølgerne hos patienterne. Debutsymptomerne er komplekse og varierede så en grundig udredning er vigtig og essentiel for en optimal behandling. Når IIH-diagnosen er stillet er det nødvendigt med regelmæssig opfølgning af synsfunktion, vægtreduktion og behandling af den generende hovedpine. I sjældne tilfælde præsenterer sygdommen sig med et hurtigt og fulminant billede med truet synsfunktion i løbet af få dage, og akut synsreddende kirurgisk intervention er i så fald påkrævet. Kirurgisk intervention har derimod ingen dokumenteret effekt for hovedpinen og bør undgås her.

Referenceprogrammet er baseret på klinisk erfaring fra ind- og udland samt den eksisterende videnskabelige evidens. Der er givet forslag til en national strategi for organisering, diagnostik og behandling af IIH hos voksne i Danmark. Ligeledes præsenteres den store forskningsaktivitet indenfor området.

ANBEFALINGER (QUICK GUIDE)

Diagnostik

1. IIH må især mistænkes hos yngre, overvægtige kvinder, der klager over hovedpine og/eller synsforstyrrelser. Der er en lang række differentialdiagnoser, men det er vigtigt at identificere og behandle tilstanden, da der er risiko for varigt synstab og kronisk hovedpine.
2. Der er diagnostiske kriterier for tilstanden og her er neurologisk og neurooftalmologisk undersøgelse afgørende understøttet af MR-scanning af hjernen, venogram og en lumbalpunktur med korrekt trykmåling.

Behandling

1. Primært medicinsk med vanddrivende medicin og vægttab, men i maligne tilfælde med hastigt synstab anbefales kirurgisk indgreb med enten nervus opticus fenestrering eller shuntanlæggelse.
2. Tværspecialiseret opfølgning hos neurooftalmologer og neurologer er vigtig, da der er høj risiko for recidiv.

Organisering

1. IIH er i hastig stigning på grund af fedmeepidemien, men da både diagnostik og behandling kan være kompleks, anbefales centralisering på få specialiserede centre i Danmark.

DIAGNOSTIK OG BEHANDLING AF IDIOPATISK INTRAKRANIEL HYPERTENSION (IIH) I DANMARK

KAPITEL 1. INDLEDNING

Idiopatisk intrakraniell hypertension (IIH) er en potentiel alvorlig tilstand med forhøjet intrakranielt tryk af uafklaret ætiologi, er relativt ukendt, men ses med hastigt stigende hyppighed(1). IIH ses typisk (> 90 % af tilfældene) hos overvægtige kvinder i fødedygtig alder, hvorfor den stigende incidens gennem de seneste årtier formodes at afspejle den hastigt fremadskridende globale fedmeepidemi(2-4). Da debutsymptomerne er meget variable, er mange specialer involveret og indgangen til behandlingssystemet meget forskellig. Da IIH kan medføre store helbredsmæssige, personlige og socioøkonomiske konsekvenser(1,5,6), er der et stort udækket behov for en national udrednings- og behandlingsstrategi.

Formålet med aktuelle referenceprogram er:

- at udbrede kendskabet til sygdommen
- at fremme en tidligere diagnostik og behandling
- at etablere et organiseret patientforløb

IIH er en potentielt alvorlig tilstand, der kan medføre irreversibelt synstab hos op til 30-40%, kognitive klager og kronisk hovedpine hos mere end halvdelen(5,6).

Da en tidlig diagnose og intervention er helt afgørende for prognosen, er der et stort og stigende behov for en bedre beskrivelse af sygdommen, udredning for de multiple differentialdiagnoser, etablering af en ensartet behandlingsplan og et bedre patientforløb.

I erkendelse heraf har man nu udarbejdet nationale udrednings- og behandlingsvejledninger i England(3,7), og i 2018 er der udkommet en europæisk konsensusvejledning fra European Headache Federation(8). Flere nationale vejledninger er undervejs bl.a. i Sverige(9).

En arbejdsgruppe bestående af neurologer, oftalmologer, neurokirurger og neuroradiologer i Danmark har derfor udarbejdet et nationalt referenceprogram for

udredning og behandling af IIH hos voksne. I barnealderen er IIH stadig en sjælden og meget kompleks tilstand. Der kan være multiple differentialdiagnoser specifikke for pædiatrien, så man har valgt at holde fokus på udredning og behandling hos voksne i aktuelle referenceprogram.

Udarbejdelsen er godkendt og støttet af de relaterede videnskabelige selskaber Dansk Neurologisk Selskab, Dansk Hovedpineselskab, Dansk Oftalmologisk Selskab, Dansk Neurokirurgisk Selskab og Dansk Neuroradiologisk Selskab. Referenceprogrammet har været i høring hos de nævnte selskaber og er blevet kommenteret og godkendt.

Målgruppen er neurologer, øjenlæger, neurokirurger, neuroradiologer, otologer, yngre læger under uddannelse, alment praktiserende læger, diætister og andre fagkollegaer, der har kontakt til disse patienter.

1.2. Nomenklatur og definition

IIH blev tidligere betegnet benign intrakraniell hypertension, pseudotumor cerebri eller serøs meningitis. H. Quincke beskrev sygdommen allerede i slutningen af det 19ende århundrede, kort efter han introducerede lumbalpunkturen, der muliggjorde lumbale trykmålinger(10). Sygdommen er dog fortsat en udfordrende klinisk tilstand med kompleks ætiologi og uspecifikke behandlingsmetoder(11–13). Tilstanden er nu blevet mere veldefineret, og de nyeste internationale diagnostiske kriterier (The 2013 Revised Diagnostic Criteria: Friedman, Liu, Digre) er anført i Tabel 1(14). (se arbejdsgruppens uddybende kommentarer hertil i kapitel 4.1.2 og 4.1.3)

Kriterierne fra 2013 inkluderer informationer om betydningen af neuroradiologiske tegn på IIH. De inkluderer også patienter som ikke har påvist forhøjet tryk ved lumbal trykmåling, men i øvrigt opfylder de diagnostiske kriterier. Kriterierne omfatter definitioner på IIH med tilstedeværelsen af stasepapiller, underinddelt i såkaldt "sikker IIH" ("definite IIH") og "formodet IIH" ("probable IIH"), men også definitioner på IIH uden stasepapiller, det vil sige IIHWOP (IIH without papilledema eller IIHWOP) eller "mulig IIH" (suggested IIH).

Tabel 1 Diagnostiske kriterier for IIH¹ Friedman Criteria

1. Krav for diagnosticering af IIH^a

- A. Stasepapiller
- B. Normal neurologisk undersøgelse fraset kranienerve udfald
- C. Billeddiagnostik: Normalt hjerneparenkym uden tegn på hydrocephalus, rumopfyldende eller strukturel læsion og ingen abnorm meningeal opladning ved MR med og uden gadolinium for typiske patienter (kvinder og overvægtige), og MR med og uden gadolinium og MR venografi for andre; hvis MR er utilgængelig eller kontraindiceret, kan CT med kontrast anvendes
- D. Normal CSV sammensætning
- E. Forhøjet åbningstryk ved lumbalpunktur (≥ 250 mmCSF hos voksne og ≥ 280 mmCSF hos børn [250mm CSF hvis barnet ikke er sederet eller overvægtigt] ved en korrekt udført lumbalpunktur i liggende og afslappet stilling

2. Diagnosticering af IIH uden stasepapiller

Ved fravær af stasepapil kan diagnosen IIH stilles hvis B–E fra ovenfor er opfyldt og patienten i tillæg har unilateral eller bilateral abducensparese

Ved fravær af stasepapil og abducensparese kan diagnosen IIH formodes men ikke fastslås som sikker hvis B–E fra ovenfor er opfyldt og mindst 3 af følgende neuroradiologiske kriterier er opfyldt:

- i. Empty sella
- ii. Affladning bagtil på bulbi oculi
- iii. Distenderede opticusskeder med eller abnormt snoet/bugtet forløb af n.opticus
- iv. Stenose af sinus transversa

^aDiagnosen IIH er sikker hvis patienten opfylder criteria A–E. Diagnosen betragtes som formodet hvis criteria A–D er opfyldt men det målte CSF tryk er lavere end specificeret for en sikker diagnose.

Hos atypiske patienter med mistænkt IIH (slanke patienter, mænd, personer over 40 år), skal en anden diagnose som årsag til stasepapiller eller forhøjet intrakranielt tryk altid overvejes (se Tabel 2). Såfremt der identificeres en sekundær årsag, kan sygdommen per definition ikke længere omtales som idiopatisk (IIH). Det foreslås at disse tilfælde i stedet omtales som "pseudotumor cerebri syndrom" (PCS) (se Tabel 2).

KAPITEL 2. EPIDEMIOLOGI

IIH forekommer typisk hos overvægtige kvinder i den fertile alder. Incidensen hos normalvægtige er 1-2:100.000 (i USA 0,9; i Italien 0,28; i UK 1,58; og lavest i Japan 0,03), men tilstanden ses 20-40 gange hyppigere hos overvægtige. I UK er incidensen næsten 4-doblet fra 2.5 til 9.3 per 100,000 personår fra 2005 til 2017 blandt kvinder i alderen 20 til 44 år. Incidensen er især steget hos kvinder med body mass index (BMI) over 30(1). Ligeledes er IIH-prævalensen steget i samme periode fra 26 til 79 per 100.000 kvinder(1). Der foreligger ikke tilsvarende epidemiologiske data fra Danmark, men forekomsten af moderat til svær overvægt er steget fra 46,8% i 2010 til 51% i 2017, og heraf var 16,8% afficeret af svær overvægt defineret som BMI > 30 kg/m²(15). Denne stigning i overvægt var ligeligt fordelt hos mænd og kvinder og i alle aldersgrupper. Forskel i miljømæssige faktorer spiller formentlig en væsentlig rolle i de meget forskellige globale incidensrater af adipositas. WHO rapporterer en 3-dobling af den globale prævalens af adipositas i tidsrummet 1975 til 2016, og at 13 % af den voksne befolkning nu er adipøse. Der ses en ligelig fordeling mellem køn hos de voksne, men også hos børn er forekomsten hastigt stigende, nemlig 19 % af drenge og 18 % af piger er adipøse i 2016(16).

IIH ses også hos børn, mænd og ældre, dog sjældnere. Der er ingen kønsspecificitet eller højere forekomst af overvægtighed hos præpubertære børn med IIH(17), hvilket kunne pege på at kønshormoner spiller en vigtig rolle i sygdommens patofysiologi.

Hos voksne er mindre end 10% af patienterne mænd. Mænd med IIH er også typisk overvægtige, men diagnosen er svær, da de præsenterer sig anderledes klinisk(4).

2.1. Disponerende faktorer

Ved typisk IIH er de hyppigste disponerende faktorer: yngre kvinder i fødedygtig alder, overvægt, hastig vægtøgning (inden for 6-12 måneder) og graviditet. Den præcise sygdomsmekanisme kendes endnu ikke, da langt fra alle overvægtige udvikler IIH.

For de sekundære former af intrakraniell hypertension, også kaldet PCS, er behandling med hormoner (væksthormon, anabolske steroider), tetracyclin, minocyclin, A-vitaminer (aknemidler), nalidixinsyre, fluoroquinoloner, lithium, langvarig steroidbehandling, anæmi, Addisons sygdom, Turners syndrom, hypoparathyroidisme, og systemisk lupus erythematosus de hyppigste kendte årsager (Tabel 2). Kombinationen af den idiopatiske form og de sekundære former ses dog ofte, for eksempel kan en overvægtig ung kvinde, der

behandles med tetracyclin på grund af akne udvikle et IIH-lignende billede (se Tabel 2). Af praktiske grunde bruges betegnelsen IIH for det kliniske symptombillede og behandlingen i aktuelle referenceprogram, selvom der måske foreligger en sekundær ætiologi som udløsende årsagsfaktor, men triggerfaktoren skal selvfølgelig elimineres/behandles først, hvis det er muligt.

Tabel 2 Sekundære årsager der kan medføre IIH-lignende billede(3,18–22)

HJERTE-KARSYGDOMME	Sinusvenetrombose Bilateral vena jugularis trombose eller kirurgisk liggering Durale arterio-venøse fistler Højresidigt hjertesvigt Vena cava superior syndrom Arteriel hypertension
NEDSAT RESORPTION AF CSF	Sequelae efter neuro-infektion eller SAH
NEOPLASI	Lymfomer eller leukæmier Leptomeningeal gliomatosis Tumorer i spinalkanalen
NEURO-INFEKTIONER	Syfilis Psittacosis Septisk sinusvene okklusion (fx ved mastoiditis) Borrelia HIV/Kryptokomeningitis
MEDICIN	<p>Antibiotika:</p> <ul style="list-style-type: none"> * Tetracyclin, minocyklin, doxycyclin * Fluorquinoloner * Nalixidsyre * Nitrofurantoin, * Sulfonamid * Sulfasalazine <p>Hypervitaminose A:</p> <ul style="list-style-type: none"> * Isotretinoin * Alitretinoin <p>Hormoner:</p> <ul style="list-style-type: none"> * Væksthormon * Levothyroxin (børn) * Leuprorelin (GnRH-analog) * Østrogensubstitution * Androgener (testosteron, danazol, anabolske steroider) * Binyrebarkhormon (seponering efter langvarigt brug) * Lithium * Tamoxifen <p>Andre:</p> <ul style="list-style-type: none"> * Cimetidine * Ustekinumab (ved psoriasis), * Amiodaron * Stanozolol * Ketoconazol * Divalproat
ANDRE EKSPPOSITIONER	Stort indtag af lever (hypervitaminose A) Clordecone (insekticid)

ENDOKRINE LIDELSER	Mb. Addison, anden binyrebarkinsufficiens Hyper- og hypothyroidisme Cushing's syndrom Hypoparathyroidisme (primær, sekundær)
HÆMATOLOGISKE LIDELSER	Anæmi Polycytæmia vera Tilstande med hyperkoagulation (kan medføre sinusvenetrombose)
HYPERKAPNI	Kronisk respiratorisk insufficiens Søvnapnø Pickwicks syndrom
ANDRE MEDICINSKE LIDELSER	Nyresvigt Systemisk lupus erythematosus Sarkoidose Mb. Bechet
SYNDROMER	Turners syndrom Downs syndrom Craniosynostosis (Crouzons og Aperts syndrome)

KAPITEL 3. DIAGNOSE

3.1. Klinisk mistanke om IIH

Den typiske patient er en overvægtig yngre kvinde, der henvender sig til egen læge og/eller optiker/øjelæge med en ny eller ændret type hovedpine, der er værst i liggende stilling, (typisk værst om morgenen), synsforstyrrelser med synssløring, sortnen for øjnene, dobbeltsyn og pulserende tinnitus.

Udredning baseres på klinisk mistanke om IIH ved følgende konstellation af symptomer(2,3,23):

Hovedpine

- * Ny hovedpine eller betydelig forværring i en eksisterende hovedpine (hyppigst migræne eller spændingshovedpine). Debut er oftest subakut eller gradvis tiltagende over dage til uger. Nogle patienter præsenterer sig derfor med en mangeårig kendt primær hovedpine, som har ændret sig til en daglig, ofte svær hovedpine, der ikke responderer på vanlig behandling.
- * Lokalisationen er varierende: Frontal, retrobulbær eller occipital, typisk bilateral
- * Nakkesmerter og nakkestivhed
- * Forværring af hovedpine ved hoste, brug af bugpresse eller foroverbøjning
- * Døgnvariation med morgenhovedpine- eller forværring
- * Stillingsafhængighed med forværring af hovedpinen i liggende stilling eller natlige opvågninger grundet svær hovedpine

Øjensymptomer

- * Transitoriske visuelle obskurationer (TVO) (sekunders varende bilateral synssløring eller tab af syn)
- * Uskarpt, sløret syn og fokuseringsbesvær
- * Horisontalt dobbeltsyn
- * Synsfeltsdefekter (er oftest asymptomatiske og detekteres sent, kan ofte kun findes ved autoperimetri).
- * I sjældne tilfælde nedsat centralsyn (visus) og påvirket farvesyn

Øresymptomer

- * Pulserende tinnitus (uni- eller bilateral), oftest stillingsafhængig og værst i liggende stilling
- * Susende tinnitus, oftest bilateral

- * Nedsat hørelse
- * Fornemmelse af "en prop i øret"

Andre mere uspecifikke symptomer, der kan ses sammen med ovenstående

- * Svimmelhed (nautisk)
- * Hukommelses- og koncentrationsproblemer

Begrundet mistanke om IIH bør være størst hos overvægtige kvinder i fertil alder, da sygdommen altovervejende forekommer i denne gruppe. Det kan dog ikke anbefales at fx overvægtige kvinder med kronisk hovedpine i sig selv udredes for IIH uden anden begrundet mistanke, fx synsforstyrrelser eller pulserende tinnitus. Diagnosen kan være svær og der er rapporteret op til 43 % fejldiagnostik i nogle patientserier, primært på grund af fejlagtig udførelse og fortolkning af det lumbale åbningstryk og oftalmoskopi. De mest sensitive og specifikke symptomer tydende på IIH er TVO'er og pulserende tinnitus. Hovedpinen kan tage mange former, men det hyppigste er en daglig, fronto-temporal eller retrobulbær smerte. Forværring af hovedpinen ved brug af Valsalva manøvre eller ved hoste samt bedring efter lumbalpunktur er også relativt sensitivt og specifikt for IIH(23).

Diagnosen kan være svær at stille hos mænd, da de dobbelt så hyppigt udvikler svært synstab, oftere har søvnapnø, har visuelle symptomer som deres første symptom, og sjældnere har hovedpine end kvinderne. En ekstra grundig udredning for eventuelle disponerende faktorer og sekundære årsager er derfor nødvendig, og IIH er ofte en eksklusionsdiagnose hos mænd. Det kliniske forløb af IIH er dog ellers ganske ensartet hos mænd og kvinder og med den stigende incidens af adipositas hos mænd kan man forudse flere mandlige IIH-patienter i fremtiden.

3.2. Kriterier for sikker IIH med stasepapiller jf. Friedmann kriterier 2013 (alle kriterier A-E skal være opfyldt)(14)

- A. Stasepapiller
- B. Normal neurologisk undersøgelse fraset kranienerveudfald
- C. Billeddiagnostik: Normalt hjerneparenkym uden tegn på hydrocephalus, rumopfyldende eller strukturel læsion og ingen abnorm meningeal opladning ved MR¹, og MR/CT venografi for at udelukke sinusvenetrombose. Hvis MR er utilgængelig eller kontraindiceret, kan CT med kontrast evt. anvendes.

- D. Normal biokemisk sammensætning af cerebrospinalvæsken.
- E. Forhøjet åbningstryk, defineret som ≥ 25 mm CSF, målt ved korrekt udført lumbalpunktur med patient i afslappet og liggende stilling med strakte ben².

Såfremt ovenstående kriterier er opfyldte, er der tale om sikker IIH (definite IIH). Såfremt kriterierne A-D i tabel 1 opfyldes, men trykket er normalt, kan diagnosen "formodet IIH" stilles (probable IIH).

¹I relation til C skønnes det ikke længere indiceret med MR med gadolinium, især hvis der foreligger en normal MR Cerebrum uden kontrast og hvis spinalvæsken er normal.

²I relation til E) kan det anføres at valid måling af åbningstrykket ved lumbalpunktur kræver at målingen udføres korrekt. Patienten skal ligge afslappet, i venstre sideleje og trække vejret roligt. Ben og nakke skal være strakte (se Figur 1).

Når dette er opnået, anbefales en kort observationsperiode på cirka 1-5 minutter indtil trykket fremstår stabilt. Afslappet vejrtrækning medfører små, rytmiske bevægelser i væskesøjlen. Såfremt der er luftbobler i manometeret kan disse bevægelser mangle, hvilket typisk medfører fejlmåling. I så fald udskiftes manometeret. Trykmålingen skal ske inden CSF opsamles.

3.3. Fravær af stasepapil og kriterier for mulig IIH uden stasepapiller jf. Friedmann kriterier 2013(14)

En sikker IIH-diagnose kan stilles, hvis kriterierne B-E ovenfor er opfyldt og patienten i tillæg har en unilateral eller bilateral abducensparese. Kaldes også "IIH without papilledema" (**IIHWOP**).

Diagnosen IIH kan ikke fastslås som sikker, men betragtes som mulig, hvis B-E fra ovenfor er opfyldt og mindst 3 af følgende neuroradiologiske tegn på IIH er tilstede ved MR-C:

- a) Empty sella
- b) Posterior affladning af bulbi oculi
- c) Distenderede opticusskeder med eller uden abnormt snoet/bugtet forløb af nn. Optici
- d) Stenose af sinus transversus

KAPITEL 4. UDREDNING

Patienter der er mistænkt for IIH eller øget intrakranielt tryk uden kendt årsag kræver akut/subakut indlæggelse og udredning se boks 1:

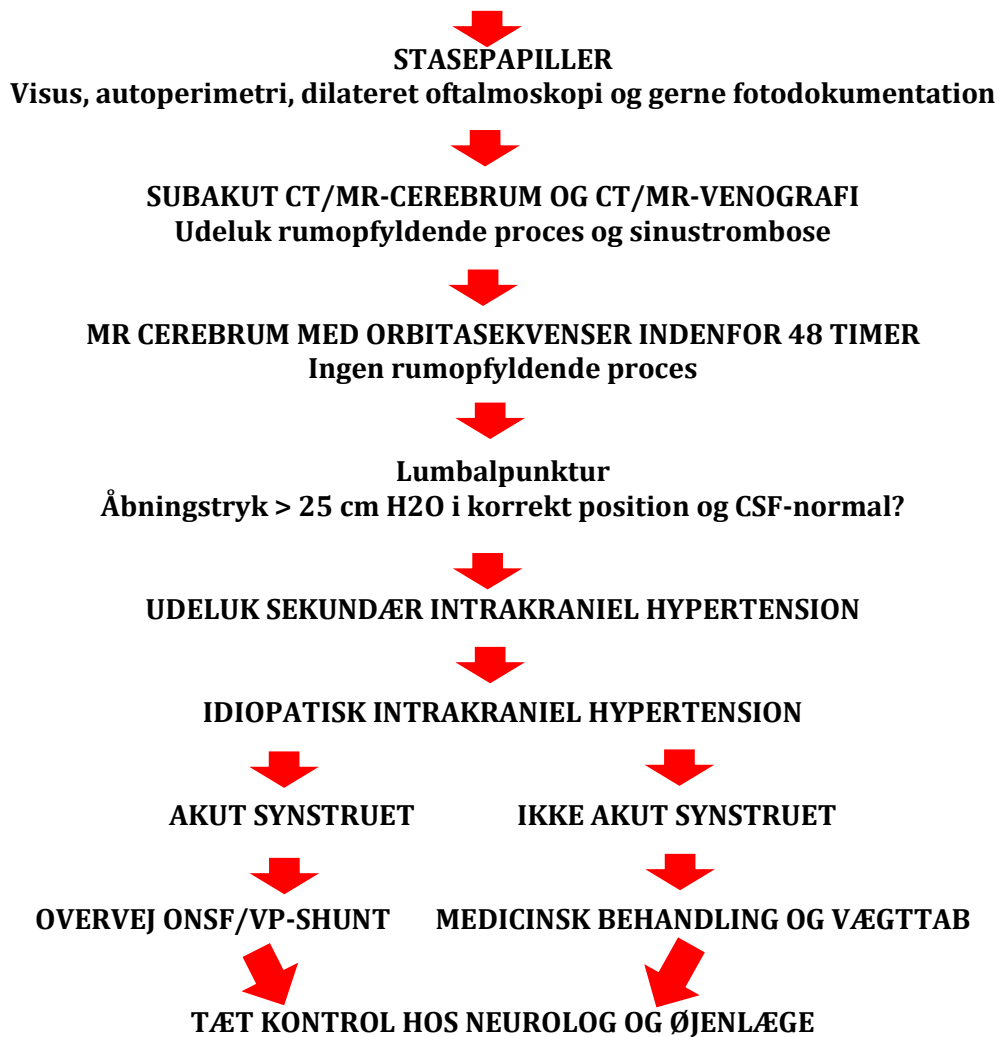
1. Detaljeret anamnese
2. Neurologisk undersøgelse, inkl oftalmoskopi
3. Neurooftalmologisk undersøgelse, mhp stasepapiller og synsfeltsundersøgelse.
4. Udelukkelse af sekundære årsager til forhøjet intrakranielt tryk med a) CT- eller MR-venografi b) MR-cerebrum
5. Lumbalpunktur med korrekt udført trykmåling (se ovenfor)

Især skal sinus venetrombose, neuroinfektion, medikament -induceret intrakranielt tryk, hypertension, og papilødem på anden baggrund end ICP forhøjelse udelukkes. Atypiske patienter (f.eks. slanke personer, mænd, børn, kvinder over 40 år) kræver udvidet udredning med henblik på at identificere sekundære årsager (neuroinfektion, reumatologiske lidelser, søvn-apnø mm) (Tabel 2).

BOKS 2
ANBEFALET UDREDNING FOR IIH i DK

NEUROLOG
Anamnese, Hovedpine,
Triggerfaktorer?
Neurologisk undersøgelse
Tvivlsspørgsmål bør konfereres
med erfaren kliniker

ØJENLÆGE
Anamnese, Synsforstyrrelser
Triggerfaktorer?
Oftalmologisk undersøgelse
Tvivlsspørgsmål bør konfereres
med erfaren kliniker



4.1. Neurologisk udredning

I henhold til ovennævnte flowchart er en detaljeret anamnese og udredning absolut essentiel. Patienter, der er mistænkt for IIH eller øget intrakranielt tryk uden kendt årsag kræver akut/subakut udredning. Man bør indhente følgende oplysninger:

- Detaljeret hovedpineanamnese med oplysninger om debut, forløb, hyppighed, varighed, sværhedsgrad og reaktion på smertestillende medicin. Er der forskel fra tidligere hovedpinesygdomme, hyppigst migræne eller spændingshovedpine?
- Nakkesmerter eller stivhed i nakken?
- Andre sygdomme (især endokrinologiske, anæmi og reumatologiske)? (se tabel 2)
- Er der andre mulige sekundære årsager? (se tabel 2)
- Er der ekspositioner for ny medicin, dermatologiske midler mod akne, hormonbehandling eller antibiotika? (se tabel 2)
- Er der specielle spise/drikkevaner?
- Er der nylige vægtstigninger indenfor det sidste år?
- Nytilkomne synsforstyrrelser? (se senere)
- Pulserende tinnitus, især i liggende stilling?
- Ændret kognition (især påvirket hukommelse, og spændvidde)?
- Træthed?
- Svimmelhed?
- Neurologisk undersøgelse, som dog oftest er normal fraset de oftalmologiske fund
- Oftalmoskopi
- Almen objektiv undersøgelse inkl. vægt, højde, BT og puls samt undersøgelse af hud for evt. udslæt

Blodprøver:

Der skal først og fremmest screenes for eventuelle sekundære årsager til IIH-tilstanden, men også for at etablere en baselineværdi forud for medicinsk behandling. Det anbefales, at der hos **alle de typiske IIH patienter** som minimum tages standard blodprøver i form af:

- Hæmoglobin og almindeligt rødt blodbillede (MCV, MCHC, mv.)
- Leukocytter, differentialtælling, CRP, sedimentationsreaktion, trombocytter, INR

og APTT

- Ca-ion (frit, plasma), natrium, kalium, kreatinin, GFR
- Albumin, ALAT, basisk fosfatase, kreatinkinase, LDH
- Thyroidea-udredning, glukose og HbA1c
- Ekg

4.1.1. Udvidede blodprøver og anden udvidet udredning hos de atypiske IIH-patienter:

Foretages hos patienter med atypisk fænotype (slanke, mænd, ældre post-menopausale kvinder) eller hos patienter, hvor der ud fra anamnesen eller kliniske fund er særlig bestyrket mistanke om medvirkende sekundær årsag eller betydende ko-morbiditet. Tages for at afdække mistanke om tilgrundliggende koagulationsforstyrrelser, reumatologiske eller endokrinologiske lidelser eller atypisk neuro-infektion. For flere detaljer se venligst Appendix 2.

I visse, sjældne tilfælde kan det også være relevant at supplere med polyneuropati- eller paraneoplasiprøver samt røntgen af thorax (obs sarkoidose, obs TB). Ved empty sellae og ikke oplagt IIH kan der konfereres med endokrinologisk speciallæge, da der i visse tilfælde kan være grundlag for endokrinologisk udredning eller opfølgning af dette fund. Undersøgelse for søvnapnø gøres på mistanke om betydende søvnsygdom eller hos svært overvægtige IIH patienter.

4.1.2. Neuroradiologer

Næste skridt i udredningen er udelukkelse af strukturelle årsager til forhøjet intrakranielt tryk med

- a) CT- eller MR-venografi (med henblik på at udelukke sinusvenetrombose)
- b) MR-cerebrum (normalt hjerneparenkym uden tegn på hydrocephalus eller rumopfyldende processer)

Den neuro-radiologiske udredning retter sig primært mod at afklare sekundære årsager til ICP-stigning eller papilødem, herunder særligt tumor cerebri og sinusvenetrombose. Der kan hos IIH-patienter ses tegn på forhøjet intrakranielt tryk på MR-cerebrum. Disse tegn omfatter primært empty sella, distenderede og snoede opticusskeder, sinus transversus stenose og affladning af bagerste del af bulbus oculi. Neuro-radiologiske tegn på IIH i relation til opticus

og bulbus oculi bør primært vurderes på særlige orbita-sekvenser af neuro-radiolog, og man bør være opmærksom på, at der hverken er konsensus eller etablerede referenceværdier omkring graderingen af eventuelt patologiske fund som fx empty sella. Fælles for alle neuro-radiologiske tegn på IIH er, at de ikke er tilstrækkeligt specifikke eller sensitive alene til diagnostisk brug. Sensitiviteten og specificiteten stiger ved tilstedeværelse af 3 eller flere tegn. Tilfældige fund af neuro-radiologiske tegn på IIH bør ikke alene foranledige IIH-udredning, men bør sammenholdes med patientens fænotype, anamnesen samt øvrige objektive fund. Empty sella kan ses ved hypofyselidelser, ligesom at andre årsager til opticusforandringerne bør overvejes ved lav a priori mistanke om IIH(24,25).

4.1.3. Lumbalpunktur og trykmåling

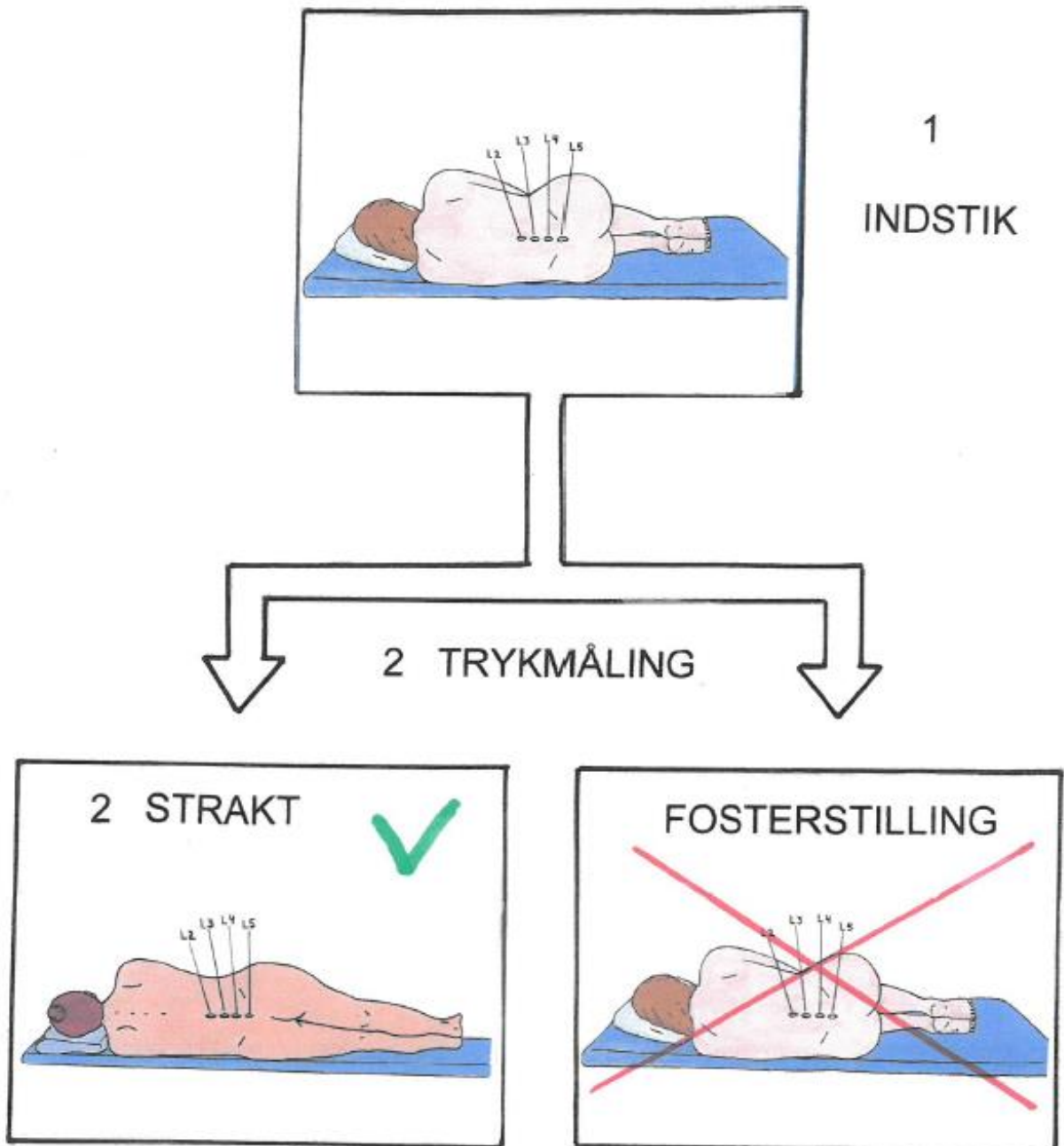
Hvis MR-scanningen og venogrammet er normal, eller indikerer IIH, er der behov for lumbalpunktur med måling af åbningstrykket og spinalvæskeundersøgelse (Figur 1).

Lumbalpunkturen er uhyre vigtig for at bekræfte diagnosen (Tabel 1 og 2), men det er uhyre vigtigt at trykmålingen udføres korrekt for at få en valid værdi.

Check liste ved lumbalpunktur:

- Patienten skal lejres i liggende stilling og i venstre sideleje
- Patienten skal være afslappet og lokalanæstesi eller let sedation kan anbefales hvis patienten er meget ængstelig
- Ved indstik skal benene og nakken være bøjet (fosterstilling) så indstik fremmes, men under selve trykmålingen skal benene strækkes ud og nakken rettes op (se billede) da det intrakranielle tryk påvirkes markant af lejring (falsk forhøjelse på op til 10 cm H₂O)
- Trykmålingen foretages først når patienten er lejret korrekt og der er opnået steady state

Figur 1: Illustration af korrekt lejring af en patient til trykmåling. Det er lettest at udføre indstik når patienten er sammenkrummet men begge ben og nakken skal være strakte når målingen udføres.



Hos patienter med normalt tryk (<25 cm H₂O), men markant IIH-klinik, inkl. papilødem og IIH-tegn på MR-cerebrum, kan man overveje ny lumbal trykmåling eller intrakranielt trykmonitorering (se senere), da der er stor døgnvariation i ICP.

Hos patienter med let trykforhøjelse mellem 25-30 cm H₂O, men ellers uden anden IIH-klinik er der oftest tale om en gråzonemåling hos en ansændt patient. IIH-diagnosen er således kun mulig, men ikke endelig konfirmeret. Observation uden specifik behandling og evt. en fornyet kontrol lumbalpunktur kan derfor anbefales.

Hvis det lumbale tryk er meget højt, kan der med fordel udtømmes op til 30 ml spinalvæske.

IIH-Patienter kan paradoksalt også udvikle postlumbal punktur hovedpine efter den diagnostiske lumbalpunktur, og denne behandles efter vanlig instruks (National Behandlingsvejledning) (nBV) med hvile i liggende stilling og rigelig væske, og kun i vedvarende tilfælde behandles der med lumbal bloodpatch.

4.2. Oftalmologisk udredning

Stasepapiller er kardinaltegnet ved intrakranielt hypertension og er som hovedregel bilaterale, men kan være asymmetriske, og i sjældne tilfælde unilaterale. Papilvurdering kan være vanskelig, og ved tvivlsspørgsmål bør en erfaren kliniker konsulteres for at reducere risikoen for fejldiagnostik, - og helst førend der iværksættes invasive diagnostiske indgreb og behandling. Frekvensen af fejldiagnostik ved IIH er høj (40 %), og hovedårsagen er fejldiagnostik af de oftalmologiske fund (26).

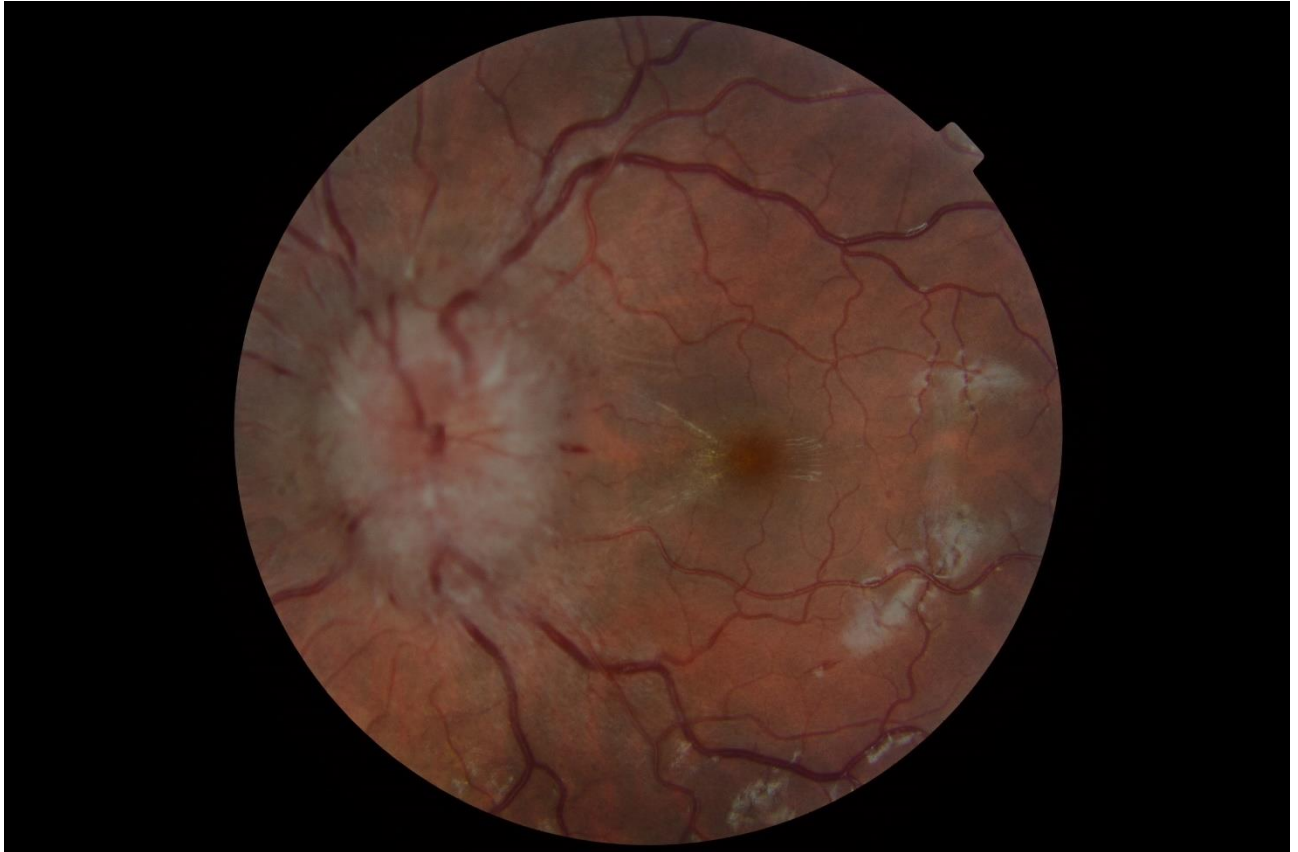4.2.1. Stasepapiller

Stasepapiller karakteriseres ved:

- Papilprotusion
- Peripapillær halo
- Randslørning som dækker kar der afgår fra papillen
- Retinal venestase samt hæmorrhagier, exudation og cotton-wool spots på papillen eller peripapillært (Figur 2).

Papilødemet kan graderes (grad 0-5) efter den modificerede Frisén skala (Appendix 1).

Figur 2: Papilødem med retinal venestase, hæmorrhagier, exudation og cotton-wool spots på papillen og peripapillært



Differentialdiagnoser til stasepapiller:

De væsentligste fejlkilder er papilødem ved andre opticusneuropatier (oftest unilaterale), og pseudopapilødem pga. kongenitte papilomalier herunder papildruser (oftest bilaterale).

4.2.2. Papilødem ved andre opticus neuropatier

- Non-arteritisk anterior iskæmisk opticusneuropati (NA-AION)
- Arteritisk anterior iskæmisk opticusneuropati (A-AION)
- Opticusneuritis
- Neuroretinitis
- Papillitis ved uveitis
- Central retinal veneokklusion
- Intraokulær hypotoni

- Kompressiv opticusneuropati (fx opticusskede meningeom)
- Fundus hypertonicus grad 4 (sidstnævnte kan være bilateral)

Pseudopapilødem

- Papildruser
- Små hypermetrope papiller
- Tiltede discs

4.2.3. Oftalmologisk undersøgelse

Formålet med den oftalmologiske undersøgelse er at:

- Bekræfte at der foreligger stasepapiller
- Vurdere graden af syns- og synsfeltspåvirkning
- Estimere om patienten er synstruet
- Vurdere behandlingseffekten

Den oftalmologiske undersøgelse bør omfatte:

- Bedst korrigerede visus
- Farvesyn (Ishiharas farvetavler)
- Pupilforhold
- Autoperimetri (centrale 24 eller 30 grader)
- Motilitetsundersøgelse
- Spaltelampeundersøgelse
- Intraokulær trykmåling
- Dilateret oftalmoskopi

Synsfeltdefekter er den hyppigste synsrisiko ved stasepapiller, og kan være upågtet af patient og omgivelser indtil synsfeltdefekterne er omfattende. Vigtigheden af løbende monitorering af synsfelterne med autoperimetri må derfor understreges (se Tabel 5).

De oftalmoskopiske fund bør løbende dokumenteres med papil- og fundusfoto og/eller ved optisk kohærenstomografi (OCT), dels med henblik på behandlingseffekt ved efterfølgende kontroller, dels ifald der senere i forløbet måtte opstå behov for revurdering af primærdiagnosen.

Peripapillær og makulær Optisk Kohærens Tomografi (OCT)

Tykkelsen af det peripapillære retinale nervefiberlag (RNFL), udmålt med OCT, kan bistå diagnosticeringen af diskrete stasepapiller, og kan kvantificere udviklingen i let-moderat papilødem ved longitudinelle målinger (Figur 3)(27,28). Metoden har dog sine begrænsninger. Ved mere udtalt papilødem kan OCT-apparaturets indbyggede software ikke detektere RNFL pålideligt. Ved remission af stasepapiller kan OCT ikke skelne mellem aftagende RNFL ødem og sekundær RNFL atrofi. Ved segmentering af makulære OCT-scanninger kan tykkelsen af det retinale gangliecellelag (rGCL) udmåles og kan korreleres til sygdomsprogression og synsproggnose(29).

Specielle forhold:

Stasepapiller versus pseudopapilødem

Den oftalmologiske undersøgelse kan suppleres med:

- Enhanced Depth Imaging (OTC) eller ultralyd B scanning af papillen med henblik på at identificere papildruser
- Retinal fluoresceinangiografi med henblik på papil kontrastopladning og -lækage ("hot disc")

Ved tvivlsspørgsmål bør en erfaren specialist konsulteres.

IIH og opticusatrofi

I tilfælde af præeksisterende opticusatrofi kan stasepapiller være mindre udtalte end forventet eller helt mangle, da synsnerven nu indeholder "døde" atrofierede aksoner, så der ikke kan generes et papilødem.

IIH uden stasepapiller (IIHWOP)

Forhøjet intrakranielt tryk uden stasepapiller giver ikke påvirkning af syn eller synsfelt, og opfølgende øjenlægekontroller er ikke påkrævede. I tilfælde af synspåvirkning bør anden årsag efterspores. Ved IIHWOP kan psykogent betinget koncentrisk synsfeltindskrænkning forekomme.

Oftalmologisk follow-up

Da den væsentligste helbredsmæssige risiko ved IIH er synstab, er den oftalmologiske status bestemmende for hvor aggressiv behandlingsstrategi, der vælges. Ved svær synspåvirkning

bør behandlingseffekten vurderes med korte intervaller med henblik på behov for terapjustering.

Tabel 5 Konsensusplan for oftalmologisk opfølgning af IIH patienter i relation til grad af papilødem og synsfeltpåvirkning. Modificeret efter UK-guidelines (3)

	Synsfelt (autoperimetri)			
Stasepapil grad	Normal	Påvirket, men i bedring	Påvirket, men stabilt	Påvirket og i forværring
Atrofi			4-6 mdr	Max. 4 uger
Mild	6 mdr	3-6 mdr	3-4 mdr	Max. 4 uger
Moderat	3-4 mdr	1-3 mdr	1-3 mdr	Max. 2 uger
Svær		1-3 mdr	Max. 4 uger	Max 1 uge

4.3. Neurokirurgisk udredning

Den neurokirurgiske tilgang til IIH omfatter invasiv diagnostik og behandling, og forudsætter, at der er truet syn. Hovedpine og de øvrige IIH-symptomer indicerer ikke neurokirurgisk intervention. Den neurokirurgiske udredning iværksættes først efter et forudgående udredningsprogram i neurologisk regi og når der foreligger sufficient neurologisk, oftalmologisk og billeddiagnostisk undersøgelse.

4.3.1. Neurokirurgisk udredning

Patienter, der er diagnostisk afklaret ved den neurologiske og oftalmologiske udredning, og som har sufficient effekt af farmakologisk og konservativ behandling, behøver ikke henvisning til neurokirurgisk udredning.

Indikationen for invasiv neurokirurgisk udredning er:

- Mistanke om manglende eller insufficient effekt af farmakologisk behandling og hvor der i øvrigt kan være tvivl om behandlingseffekten (progredierende øjenforandringer)
- Hvor der er truet syn, kan der være behov for mere komplet registrering af det intrakranielle tryk, end der kan opnås ved intermitterende korttidsmåling af åbningstryk ved lumbalpunktur

- Hvor gentagne målinger via lumbalpunktur ikke er mulige eller er stærkt ubehagelige for patienten
- Hvor der er vedvarende symptomer på IIH, især truet syn og hvor det er vanskeligt at skelne mellem insufficient regulering af det intrakranielle tryk (ICP) regulering og rest-symptomer på trods af normaliseret ICP

Måling af ICP ved lumbalpunktur er meget usikker, idet ICP målt i spinalkanalen er påvirkeligt af mange faktorer. Der er i sagens natur kun få målinger i forløbet, og behandlingseffekten monitoreres derfor primært klinisk og med gentagne målinger af synsstyrke og -felt. Patienter med synstruende IIH med papilødem (stasepapiller, evt. submakulær væske) kan tilbydes implantation af telemetrisk ICP-måler(30,31) (Figur 4). I tvivlstilfælde kan denne måling af ICP også assistere til tilrettelæggelse den medicinske og kirurgiske behandling og man kan måske gribe ind på et tidligere tidspunkt, før irreversible synsudfald opstår.

En sammenligning af trykregistrering ved lumbalpunktur åbningstryk og intrakranielt trykmåling er vist i tabel 6.

Tabel 6 Sammenligning af trykregistrering ved lumbalpunktur åbningstryk (LPO) og intrakranielt trykmåling (ICP).

	LPO	ICP
Varighed af måling	Max ca. 20 min	Døgnregistrering
Repræsentativitet	<ul style="list-style-type: none"> • Punktmåling • Kun dagtid • L.p. position kan påvirke målte tryk • Kun måling i l.p. sideleje position 	<ul style="list-style-type: none"> • Kontinuerlig monitorering • Både dag- og natmåling • Måling uafhængig af patientens position • Måling under mobilisering inkl. liggende/stående standardpositioner

Der bør således skelnes mellem *måling* (korttids) og *monitorering* (længerevarende). I ukomplicerede situationer vil LPO være tilstrækkeligt, men begrænsningerne indebærer, at LPO ikke altid giver en retvisende, repræsentativ registrering af det intrakranielle tryk. Således kan trykket overvurderes pga. patientens positionering til undersøgelsen (f.eks. hvis

patienten ligger sammenkrøbet med bøjet nakke og bøjede ben); i nogle tilfælde er ICP mest markant eller udelukkende sikkert forhøjet om natten, hvor LPO vil undervurdere ICP; og døgnet igennem ændrer ICP sig fysiologisk bl.a. ved stillingsændringer. Kontinuerlig døgnmonitorering giver således den mest komplette dokumentation af det intrakranielle tryk (32–36).

4.3.1.1. Teknologi og procedure ved intrakraniell trykmåling

Anlæggelse af ICP-måler

Generelt har intrakraniell trykmåling især relevans i tvivlstilfælde i forhold til diagnosen eller til en evt shunt funktion. Intrakraniell trykmåling udføres via kranieelt borehul både i lokal og generel anæstesi. Med mindre særlige forhold gør sig gældende, placeres borehul og sensor (måler) frontalt og præ-koronalt (Kochers punkt) på højre side. Der findes flere typer af målesystemer, som afhængig af sensortype placeres enten epiduralt, subduralt eller i parenkymet. Det er ikke dokumenteret, at målerplacering medfører væsentlige forskelle på det målte ICP(37). Måling i ventrikelsystemet anvendes sjældent eller slet ikke ved IIH, med mindre der er brug for subakut trykafledning (se afsnit 6.6), da hjerneventriklerne typisk er meget smalle.

ICP-måleren kan være enten kablet eller telemetrisk. Hvis der er indikation/sandsynligt behov for en enkelt ICP-monitorering af 1-max få døgn varighed, benyttes en kablet sensor, dvs. en intrakraniell tryktransducer som indføres intrakranielt, hvor denne via et eksternt kabel er forbundet til en datalogger. Er der forventeligt behov for flere døgnmonitoreringer eller længerevarende monitorering, kan i stedet indopereres en telemetrisk sensor, hvor huden lukkes henover og dataregisteringen foregår med aflæsningsudstyr ("reader"), der kan genplaceres udenpå huden henover sensoren gentagne gange(31).

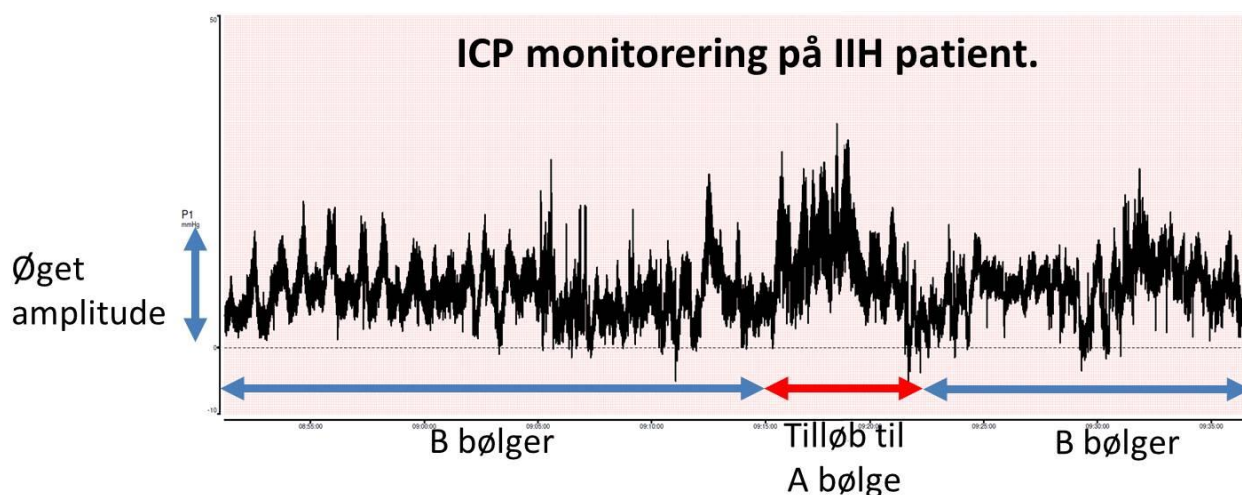
Kirurgiske komplikationer til intrakraniell trykmåling er primært blødning og infektion. Almindeligvis udføres ikke rutinemæssig kontrolscanning efter placering af intrakraniell trykmåler, men opgørelser i projektøjemed har vist, at diskret blødning lige omkring sensoren uden masseeffekt og uden klinisk påvirkning forekommer. Klinisk betydende blødning medførende symptomer eller behov for kirurgisk intervention optræder hos ca. 1%. Risikoen for infektion ved kablet monitorering stiger med implantationsvarigheden, og derfor anvendes denne type monitorering almindeligvis ikke længere end få døgn. Ved implantation af telemetrisk måler findes generelt tilsvarende umiddelbare kirurgiske komplikationsprofil.

Da måleren er placeret lukket under huden, er anvendelsesperioden ikke begrænset til få døgn. Den indbyggede elektronik har en variabel holdbarhed(30,31).

Uanset valg af sensor type og dataregistreringsudstyr er kontinuerlig dataopsamling i kurveform en forudsætning for ICP-monitorering. Data analyseres for middel-ICP i dagtid, middel-ICP i nat, amplitude og forekomst af patologiske makro-bølger (A- og B-bølger).

Ved ICP-måling hos en IIH-patient ser man typisk forhøjet middeltryk, øget amplitude og B-bølge aktivitet. A-bølger forekommer også i svære tilfælde – især natligt (se figur 3). Referenceværdier for ICP diskuteres, men dagstids middel-ICP > 10 mmHg og natstids middel-ICP > 15 mmHg vil de fleste regne for sikkert forhøjede over normale referenceværdier. Forhøjet ICP medfører øget pulsølgeamplitude, hvilket understøtter vurderingen af, om der foreligger forhøjet ICP. Pulsølgeamplitude > 5 mmHg er patologisk. Samtidig er øget pulsølgeamplitude udtryk for reduceret tryk/volumen balance (compliance), hvilket indgår i de abnorme ICP-forhold ved IIH. Pålidelig måling af pulsølgeamplitude forudsætter en dataopsamlingsfrekvens på mindst 40 Hz, idet amplituden underestimeres ved lavere sampling frekvenser(38).

Figur 3: ICP monitorering på IIH patient. Døgnmåling med mobilt udstyr via implanteret intrakraniell kabelmåler. Kurven viser talrige B-bølger, tilløb til A bølge samt øget amplitude. Bemærk, at disse klart abnorme mønstre er tilstede også hos IIH patienter, hvor middel ICP kun er moderat forhøjet.



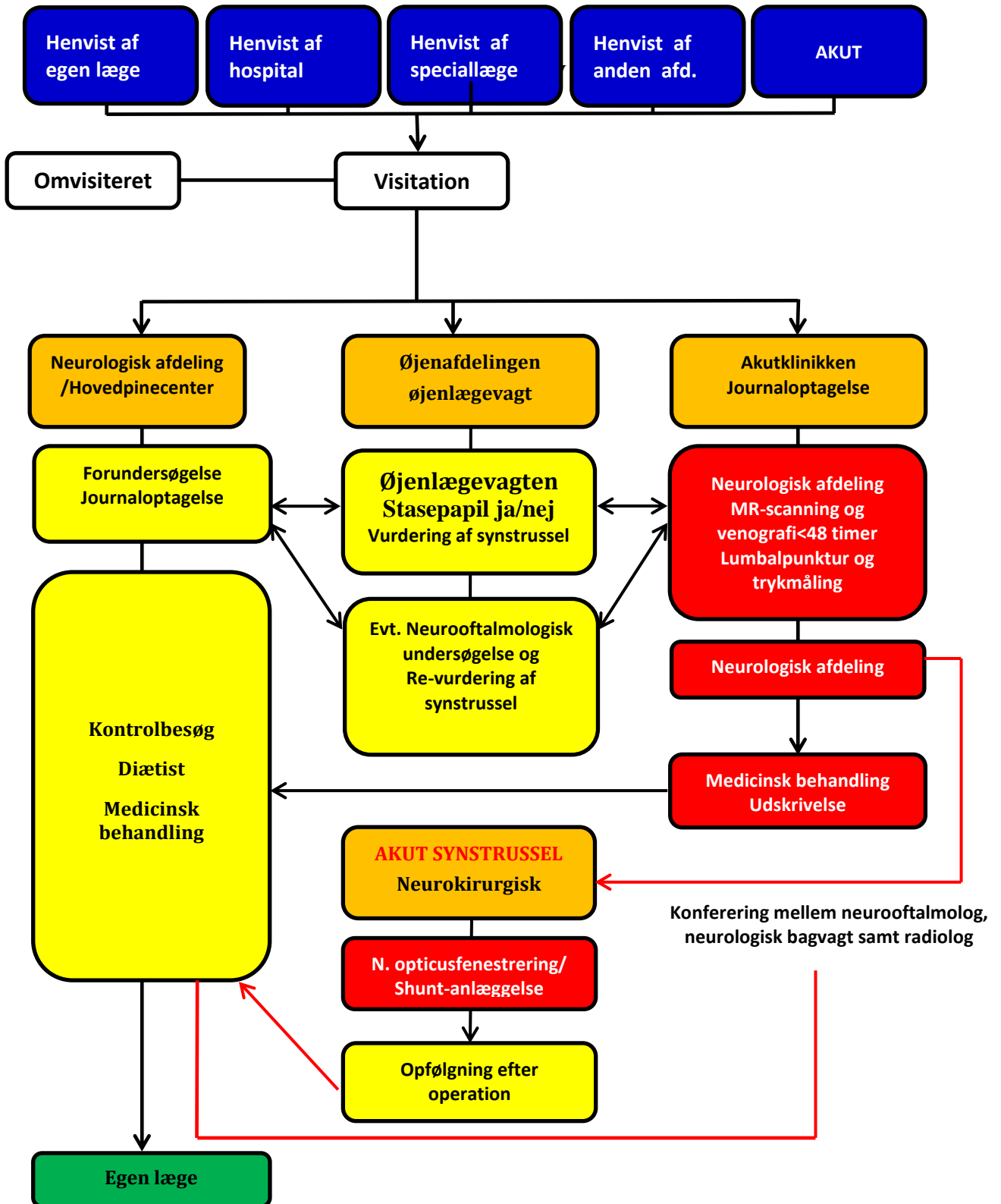
KAPITEL 5. ORGANISERING OG PATIENTFORLØB

Udredning og behandling af IIH er multidisciplinær og forudsætter et tæt samarbejde mellem neurologer, øjenlæger, neuroradiologer og neurokirurger, diætister og primærsektor, (se fig 4. Flowchart: IIH udredning). Da der er mange så specialer der er involveret i udredning og behandling af IIH er det ligeledes af stor vigtighed at samarbejdet koordineres og at der etableres højt specialiserede enheder der varetager disse patienter. Der er etableret følgende forslag til samarbejde og koordinering.

Figur 4. Patient forløbsbeskrivelse for IIH-udredning, behandling og opfølgning.



Patientforløb for Idiopatisk intrakraniel hypertension - IIH



KAPITEL 6. BEHANDLING

Behandling af IIH er en kombination af medicinsk og ikke-medicinsk behandling, og her især livsstilsændring. **Kun i tilfælde af akut synstrussel** bør kirurgisk behandling komme på tale, da der ikke er evidens for neurokirurgisk behandling af IIH-hovedpinen. Den medicinske behandling startes når der ved lumbalpunktur er konstateret trykforhøjelse; åbningstryk på ≥ 25 cm H₂O og strukturel eller anden årsag til trykforhøjelsen er udelukket.

6.1. Ikke-medicinsk behandling

Vægttab:

Sygdommen rammer som anført primært overvægtige kvinder i den fertile alder. Vægttab er en velbeskrevet behandling af tilstanden, omend det er en langvarig behandling og ikke tilstrækkeligt hvis der er markant synspåvirkning(3,11). Et mindre vægttab på 10-15 % er oftest tilstrækkeligt til at opnå symptom lindring, normalisering af ICP og svind af papilødem. Patienterne bør derfor informeres grundigt om vigtigheden af livsstilsændring og vægttab, og tilbydes diætistassisteret vægttab så hurtigt som muligt med henblik på at modtage information om motion og livsstilsændring. Ofte er der komplicerende Polycystisk Ovarie Syndrom (PCOS) og/eller metabolisk syndrom. Ved oligo- eller amenoré bør patienten henvises til gynækologisk udredning.

Terapeutiske lumbalpunkturner:

Hvis der er truet syn, kan gentagne lumbalpunkturner med udtømmelse af 30-40 ml CSF overvejes som midlertidig lindring, ofte kun i få dage. Metoden kan anvendes indtil effektiv medicinsk behandling er opnået eller i observationsperioden for de fulminante tilfælde inden en eventuel kirurgisk behandling kan iværksættes. Gentagne lumbalpunkturner har ingen eller endda en paradoks forstærkende effekt ved let til moderat hovedpine, mens der måske er en lindrende om end meget kortvarig effekt ved den svære IIH-hovedpine. Patienterne rapporterer dog oftest stort ubehag og angst for indgrebet og det anvendes nu kun sjældent terapeutisk i Danmark, men hyppigere i udlandet f.eks i England og Tyskland(39,40).

6.2. Medicinsk behandling

Acetazolamid:

Førstevalgs præparat er acetazolamid (Diamox®, Glau-pax®). Der er tale om en carbonanhydrasehæmmer der hæmmer sekretionen af cerebrospinalvæske. Der startes som

regel med 500 mg x 3 dagligt. Dosis kan øges op til 3000 mg pr døgn, i sjældne tilfælde helt op til 4000 mg. Der skal trappes op med 3-5 dages mellemrum for at mindske bivirkninger, men de aftager som regel efter uger til måneder og er ikke altid dosisafhængige. Tolerancen af acetazolamid er dog meget individuel og dosis kan justeres løbende over tid.

De mest dominerende bivirkninger er akroparæstesier, træthed og madlede. Det er vigtigt at informere patienterne om at medicinen hæmmer kulsyre og kulsyreholdige drikke derfor smager anderledes, og at der kan opstå smagsforstyrrelser ved visse fødevarer(3,41,42).

Hypokaliæmi opstår tidligt i behandlingen og oftest så snart døgndosis overstiger 750-1000 mg.

Ligeledes kan der udvikles metabolisk acidose og i opstartsfasen af behandlingen er måling af væsketal derfor væsentligt. Der kan med fordel startes kaliumtilskud (Kaleorid®) 1500 mg i døgnet ligeså snart acetazolamid (Diamox®) døgndosis overstiger 1000 mg. Herefter reguleres efter vanlige retningslinjer for behandling af hypokaliæmi.

Acetazolamid kan ligeledes inducere en iatrogen, metabolisk acidose, hvorfor forsigtighed anbefales ved nyresygdom eller ved behandling med andre præparater der kan medføre acidose. Hos nogle patienter udvikles en kronisk acidose og i visse tilfælde lindres ved tilskud af natriumbikarbonat 500-1000 mg x 3 dagligt, evt. i samarbejde med nefrolog. Dette forudsætter som hovedregel indledende syre-base status med forhøjet pCO₂ og standardbikarbonat, samt efterfølgende monitorering med syre-base status eller total-CO₂/standardbikarbonat.

Topiramate:

Hvis acetazolamid (Diamox®) ikke er tilstrækkeligt til at behandle synsforstyrrelser, hovedpine og øvrige symptomer kan der tillægges eller omlægges til topiramate (Topimax®). Topiramate har udover blokade af spændingsafhængige natriumkanaler også en hæmmende virkning på carbonanhydrasen, og dermed også en tryksænkende effekt, der i dyreforsøg endda er bedre end acetazolamid. Der startes med en dosis på 25 mg, stigende med 25 mg hver 7-14. dag, indtil 100 mg fordelt på 2 doser (i sjældne tilfælde op til 100 mg x 2). De mest dominerende bivirkninger er akroparæstesier, træthed, madlede og vægttab men der kan også optræde betydelige psykiske gener i form af depression, personlighedsændringer og

kognitive bivirkninger ved de høje doser. Det er vigtigt at informere patienterne herom og at regulere Topimax dosis meget individuelt(3,43).

6.3. Anden behandling

Endelig kan der tillægges loopdiuretikum i form af bumetanid (Burinex®), der er et potent diuretikum, hvis vanddrivende effekt menes at føre til nedsat mængde cerebrospinalvæske. Der opstartes vanligvis i 0,5-1 mg x 1. Furosemid 40 mg x 1-2 daglig kan ligeledes have en positiv klinisk effekt, selvom det ikke er påvist i dyreforsøg. Behandling skal følges op af kontrol af elektrolytter og kaliumtilskud. Topiramate, Bumetanid og Furosemid behandling bør varetages af specialister(44). Amiloride og Octreotide samt GLP1-analogen Exendin-4 har været foreslået på baggrund af enkelt observationer og dyreforsøg, men der foreligger endnu ingen kontrollerede studier heraf.

6.4. Langtidsbehandling og behandling af kronisk hovedpine

Generelt anbefales det at patienterne er i medicinsk behandling, indtil øjenundersøgelse viser at papilødemet er forsvundet, derefter kan man langsomt trappe ud/ned af acetazolamid, typisk med 1 tablet hver 7.-14. dag. Såfremt patienten har været i behandling længe eller har fået en døgn-dosis over 1-1.5 gram kan det ofte anbefales at udtrapningen foregår langsommere, ofte over flere måneder, for at undgå recidiv af eller forværring af symptomer.

Før udtrapning anbefaler man at patienterne taber sig mindst 10% af startvægten (vægt ved diagnosetidspunktet).

Behandlingsvarigheden er individuel, men ofte mellem 6-18 måneder. Langvarig opretholdelse af et eventuelt væggtab anbefales, da recidiv formodes at kunne udløses af vægtstigning.

Kronisk hovedpine kan persistere i efterforløbet af IIH trods normalisering af ICP og øjenforhold. Årsagen til denne kronificering er ukendt. Hvis der er effekt af Diamox® eller Topimax® på denne hovedpine anbefales det at fortsætte med disse præparater, eventuelt i lavere dosis. Hvis der er manglende effekt, kan man behandle hovedpinen efter fænotypisk præsentation (ligner migræne eller spændingshovedpine), men særlig opmærksomhed bør rettes mod ikke at give medikamenter, der kan medføre vægtstigning og IIH-recidiv.

Andre mulige årsager til kronisk hovedpine bør også overvejes, herunder særligt søvn-
apnø som kan være udløsende årsag til ICP-stigninger, der dog ofte ikke manifesterer sig ved
ambulant trykmåling i dagtid. Medicinoverforbrugs-hovedpine, hvor der er et overforbrug af
analgetika, er også en vigtig differentialdiagnose og formentlig et overset problem hos IIH-
patienter. En evt. medicinoverforbrugshovedpine bør adresseres med sanering og profylakse
som hos øvrige hovedpinepatienter.

Kronisk IIH-hovedpine behandles aldrig kirurgisk, da der ikke er evidens herfor og risikoen
for forværring og komplikationer er overhængende.

6.5. Neurologisk og oftalmologisk opfølgning

Det anbefales at patienter med IIH følges på højt specialiseret niveau i både neurologisk og
neuro-oftalmologisk regi med tæt samarbejde mellem de to specialer.

Neurologisk opfølgning af IIH-patienter bør ske for at følge patientens symptomer over tid,
særligt med henblik på om der er mistanke om manglende kontrol med ICP, tværfaglige tiltag
med henblik på behandling af kronisk hovedpine, samt kontrol af vægttab og væsketal. Der er
ofte behov for løbende medicinjustering, og der kan i nogle tilfælde være behov for måling af
nyt åbningstryk med lumbalpunktur, da flere af symptomerne på IIH kan fluktuere
uafhængigt af ICP (særligt hovedpinen). I et typisk forløb vil der være behov for opfølgning
hver 3.-4. måned, så længe patienten er i medicinsk behandling. I begyndelsen af
sygdomsforløbet kan der være behov for hyppigere ugentlige eller månedlige kontroller inkl.
væsketal.

Efter nedtrapning af den medicinske behandling og remission af sygdommen anbefales det
generelt, at patienter fortsat følges i en periode med henblik på at vurdere risikoen for recidiv.
Dette kan for eksempel anbefales til 1-2 gange årligt hos asymptomatiske patienter, og
afhænger naturligvis af om der er behov for behandling af kronisk hovedpine trods
sygdomsremission.

6.6. Kirurgisk behandling og opfølgning

Ved manglende effekt af intensiv medicinsk behandling eller alvorlige allergiske/toksiske
reaktioner hos en synstruet patient kan kirurgisk behandling komme på tale. Neurokirurgisk
behandling er kun indiceret for IIH i specielle tilfælde, og især

ved hurtig progredierende synsnedsættelse

Det er vigtigt at understrege, at den kirurgiske behandling ikke er kurativ og ikke er indiceret som behandling for hovedpinen, **kun for det truende synstab**(3).

Kirurgiske behandlingsmuligheder omfatter følgende i prioriteret rækkefølge:

- 1) Fenestration af synsnerveskedan (ONSF) for aflastning af papilødem og ved truet syn
- 2) Shunting af cerebrospinalvæske (CSF) for at reducere ICP, hvis ONSF ikke har effekt
- 3) Eksternt dræn (EVD) Subakut aflastning
- 4) Udvidelse og stentning af venøse sinus (VSS)

6.6.1. Synsnerveskedefenestrering (SNSF eller ONSF på engelsk)

Synsnerveskedefenestration (SNSF) er en kirurgisk procedure, hvor formålet er at dekomprimere synsnerven i tilfælde af synstruende papilødem som følge af forhøjet ICP. Herved er SNSF en synsreddende procedure, som i sig selv ikke har nogen effekt på den tilgrundliggende årsag til forhøjet ICP.

Ved SNSF opnås adgang til synsnerven via orbita (RH) eller intrakanalikulært (OUH) og der foretages en incision i skeden omkring synsnerven, hvorved cerebrospinalvæske løber ud, og trykket på synsnerven og dermed papilødemet reduceres. Man kender endnu ikke den præcise mekanisme for hvorfor papilødemet reduceres, men både dekompression af det perioptiske subaraknoidalrum, med CSF-filtration ud gennem duraåbningen, og arvævsvækkelse svarende til incisionsstedet, forhindrende yderligere CSF-ophobning, menes at spille en rolle.

SNSF er indiceret ved IIH og kun i sjældne tilfælde for andre årsager. Herudover skal alle følgende faktorer gøre sig gældende: 1) Stasepapiller, 2) Svært synstab og/eller svære synsfeltsdefekter som følge af stasepapillerne, 3) Distenderede synsnerveskedan på MR-skanning af orbitae, og 4) Medicinsk behandling uden sufficient effekt.

I Danmark foretages SNSF primært på Rigshospitalet i København, eller på Odense Universitetshospital. Operationen foregår i generel anæstesi(3,45).

6.6.2. Shunting af cerebrospinalvæske (CSF)

Ved CSF shunting dræneres CSF fra nervesystemet til peritoneum eller atriet. Formålet er at få en normalisering af ICP, og at middel-ICP normaliseres både dag og nat.

Ved CSF shunting hos synstruede patienter opnår man ofte umiddelbar effekt, med begyndende bedring af synet og aftagende papilødem i løbet af få dage. Selvom mange patienter også opnår en bedring i deres hovedpine og øvrige symptomer, anlægges en shunt kun for at få en bedring af synet og reducere ICP til eller henimod normale værdier. Hovedpine er således ikke en indikation for anlæggelse af en CSF shunt, da en del IIH-patienter har vedvarende kronisk hovedpine trods velreguleret ICP og komplikationsraten er stor(46).

Der findes forskellige typer af CSF-shunts:

- VP-shunt (ventrikuloperitoneal shunt), som er den mest anvendte
- VA-shunt (ventrikuloatrial shunt), som anvendes, hvis peritonealt afløb er problematisk
- LP-shunt (lumboperitoneal shunt), som i DK sjældent anvendes

Patienter med IIH har som regel et smalt ventrikelsystem, hvilket stiller særlige krav til udførelsen af shuntkirurgi. Risikoen for et fejlplaceret ventrikeldræn er øget, og denne del af proceduren bør derfor foretages neuronavigationsvejledt med henblik på at opnå optimal placering i et smalt ventrikelsystem. Den ventil, der bruges bør være en type, som ikke tømmer ventrikelsystemet og derved bidrager til yderligere forværring af den forringede compliance i hjernen ved IIH. Ventiltyper uden "overdrænage beskyttelse"/antisifon funktionalitet eller tilsvarende anbefales derfor ikke.

Eksternt Ventrikel Dræn (EVD) er en midlertidig foranstaltning, som kan anvendes, hvis der er behov for hurtig ICP-kontrol med sikring af synligt CSF udløb, eller hvis der ud fra den kliniske situation er tvivl om indikationen for implantation af en CSF-shunt, idet EVD kan bruges til både drænage og til ICP-måling. Ligesom ventrikeldræn i et shuntsystem, anlægges EVD navigationsvejledt, da drænet skal lægges ind i et smalt ventrikelsystem.

Kirurgisk opfølgning

Efter anlæggelse af en CSF-shunt er der behov for hurtig opfølgning. Hvis indikationen var truet syn, skal der udføres synstest få dage efter operationen. Ved umiddelbar oftalmologisk bedring, uden truet syn, og ved SNSF/shuntanlæggelse med henblik på at opnå normalisering af ICP anbefales kontrol i neurokirurgisk ambulatorium 3-6 uger og 3 måneder postoperativt sideløbende med neurologiske og oftalmologiske kontroller. Hvis der ved 3 måneders kontrollen er tilfredsstillende shuntfunktion, kan den videre opfølgning ske i neurologisk regi eller som opfølgning i et tværfagligt/tværspecialiseret regi.

Formålet med neurokirurgisk kontrol er vurdering af shuntfunktionen ud fra objektiv vurdering af synet og oplysninger om hovedpine samt øvrige symptomer. CT-C eller MRI-C med henblik på drænplacering og ventrikelsystemets størrelse anbefales ved 3-6 ugers kontrollen, men udføres på ethvert tidspunkt ved mistanke om shunt-dysfunktion.

Almindelige komplikationer til CSF shuntkirurgi er de samme ved IIH, som ved andre tilstande der behandles med shuntkirurgi (ca. 1% risiko for intrakraniell blødning, ca. 5% risiko for shuntinfektion). Særligt for IIH er der en øget risiko for tilstopning af det ventrikulære dræn pga. drænets kontakt med ventrikelvæggen i det smalle ventrikelsystem, hvilket hyppigt er et stort og gentagende problem, samt placering af drænet fra peritoneum til subkutis pga. fedme. Overdrænage med kollaberet ventrikelsystem øger risikoen for tilstopning af ventrikeldrænet. Ved LP-shunt medfører overdrænage risiko for herniering af de cerebellare tonsiller (Iatrogen Chiari) pga. en induceret kranio-caudal ICP-gradient. Af de nævnte grunde er et forløb med flere kirurgiske revisioner af shuntsystemet pga. shunt-dysfunktion ret almindeligt. Et nyere retrospektivt studie fra UK finder at medianoverlevelse af en shunt hos en IIH patient er 22.9 måneder, sammenlignet med 57 måneders overlevelse af shunts lagt på anden indikation(47).

6.6.3. STENTNING AF VENØSE SINUS (VSS)

En relativt ny behandling af IIH er at udføre stentning af stenoser i de durale sinus. Behandlingen er fortsat kontroversiel men vinder stadig mere indpas i takt med at teknikken bliver forfinet og man bliver bedre til at udvælge patienterne. Der foreligger ingen randomiserede undersøgelser og erfaringen i Danmark er endnu yderst begrænset, men man er ved at etablere behandlingen på Aarhus Universitets Hospital. Behandlingsindikation er især medicinsk, intraktabel tilstand med truet syn og svært forhøjet intrakranielt tryk. For at opnå en god effekt er det essentielt at tilbyde behandlingen til de rigtige patienter, og hvis stentbehandling overvejes bør der forinden altid udføres cerebral digital subtraktions angiografi inklusive trykmåling i hjernens venøse sinus. Indikationsstilling og behandlingen bør derfor indtil videre reserveres til specialiseret center. Selve behandlingen er minimal invasiv og foregår i generel anæstesi.

KAPITEL 7. PROGNOSE

7.1. Syn

Synstab er den alvorligste helbredsmæssige risiko ved IIH. Ubehandlet kan stasepapiller medføre et progredierende og irreversibelt synstab pga. sekundær papilatrosi, der kan forblive upåagt af patienten, indtil synstabet er omfattende. Især synsfeltet rammes, mens visus og farvesyn forbliver relativt upåvirket. Hvis behandling iværksættes i tide, er synsprognosen oftest god(6). Tidligere opgørelser angav at 25 % blev blinde(48), mens nyere studier har påvist en bedre synsprognose på < 10 % blindhed(49).

Synsfeltdefekter er hyppigst glaukomlignende, lokaliserede nervetrådsdefekter (partielle arcuate skotomer), men forstørret blind plet og diffus suppression kan også forekomme. Der er ingen signifikant korrelation mellem synsfeltdefekter og visus.

Visus og farvesyn er således oftest normalt trods synsfeltdefekter, men både visus og farvesyn kan være nedsat hvis papilødemet involverer macula (subretinal væske eller chorioretinal folddannelse), eller hvis der tilstøder sekundær opticusatrofi(6,50,51).

7.2. Hovedpine

Hovedpine relateret til IIH bedres typisk i løbet af det første år efter diagnosen. Desværre oplever op mod 43 % af patienterne at lide af fortsat kronisk hovedpine, trods optimal medicinsk og kirurgisk behandling samt vægttab (52). Over halvdelen af patienterne med kronisk hovedpine i denne danske undersøgelse led ikke af præ-morbide primære hovedpinesygdomme, men tilskrives IIH alene. Prognosen for hovedpinen er bedst for de yngste patienter, og måske overraskende, for patienter med et højt initialt åbningstryk ved lumbalpunktur. Mekanismerne for denne nyopståede, kroniske IIH-hovedpine er uafklarede, men studier viser, at omfanget af hovedpine ikke alene er relateret til forhøjet ICP, tydende på at det ikke kun er stigningen i ICP, som medfører hovedpinen hos patienterne(52).

7.3. Kognition

Et nyere, prospektivt case-kontrol studie finder nedsat funktion i fire ud af 6 kognitive domæner hos patienter med IIH. Således kan det formodes at sygdommen er relateret til væsentlige, globale kognitive udfordringer, hvilket kan medføre funktionsnedsættelser.

Særligt finder man, at patienterne har lavere reaktionstid og hastighed i udførelse af opgaver, og disse vanskeligheder er var persisterende efter 3 måneders observation, også selvom ICP var normaliseret efter en tilsyneladende succesfuld medicinsk behandling og vægttab(53). Der foreligger endnu ikke langtidsobservationer af de kognitive funktioner.

7.4. Tilbagefald

Ved tilstrækkelig behandling af tilstanden og vægttab vil sygdomsaktiviteten oftest falde over 6-18 måneder. Således er livsvarig medicinsk behandling ikke nødvendig. Ved gennemgang af den tilgængelige litteratur på området finder man varierende hyppighed af tilbagefald, typisk findes tilbagefald hos omkring 28-39 % af patienterne(5,54). Tilbagefald kan være vanskelige at diagnosticere grundet vage symptomer samt den manglende sammenhæng mellem hovedpinens sværhedsgrad og ICP-forhøjelse. Tilbagefald synes at være associeret med manglende vægtkontrol, og konsekvenserne af flere tilbagefald over en periode er ikke fuldt afklarede. Der er behov for yderligere behandlingsmuligheder, som specifikt retter sig mod opretholdelse af et varigt vægttab(3,5).

KAPITEL 8. OBSTETRISKE FORHOLD

Det er rapporteret, at prævalensen af IIH blandt gravide er 5% (V1). IIH kan forekomme i alle trimestre, selvom det normalt forekommer i løbet af den første halvdel af graviditeten, hvor 61% af tilfældene forekommer i første trimester(55–57). Symptomerne er de samme som ovenfor nævnt.

8.1. Udredning

Kvinder, der udvikler IIH under en graviditet, diagnosticeres i øvrigt på samme måde som ikke-gravide kvinder med IIH. MR-skanning er den foretrukne billeddannende undersøgelse ved mistanke om IIH hos gravide. Der er ingen kontraindikationer i første trimester af graviditeten, hvis MR-skanning udføres uden gadolinium. Gadolinium krydser moderkagen og er fundet at være teratogent ved højere doser i dyreforsøg. Det kan derfor ikke anbefales under graviditet(58). Lumbalpunktur med trykmåling kan udføres sikkert hos gravide patienter.

8.2. Behandling

Risikoen for spontan abort hos kvinder, der blev behandlet med acetazolamid, selv i første trimester, svarede til kontrolgruppen, og der blev ikke identificeret nogen større komplikationer hos børnene(59). I et studie af tolv gravide kvinder, der fik 500 mg acetazolamid to gange dagligt, havde ingen af kvinderne et negativt graviditetsresultat. Der blev ikke observeret nogen medfødte misdannelser(60). Datamængden er dog lille, og udelukker ikke en øget risiko. Acetazolamid kan om nødvendigt fortsættes under amning.

Topiramamat er kontraindiceret på grund af dets teratogene virkninger(61). Furosemid og Thiaziddiuretika er også kontraindiceret(57). Hos nogle gravide kan det være indiceret at foretage gentagende lumbalpunktur som aflastningsmetode, hvis Diamox er kontraindiceret eller har ingen effekt(62,63). Kirurgiske behandlingsmuligheder er de samme som hos ikke-gravide IIH-kvinder.

8.3. Prognose:

Et flertal af gravide IIH-kvinder har et godt resultat med lidt eller intet synstab(56). Frekvensen af spontan abort er ikke øget blandt gravide IIH-kvinder, og der er ikke fundet øget forekomst af præmatur fødsel. Evidensen er dog manglende og generelle retningslinjer kan derfor ikke gives her(56). Sameksistens af IIH og graviditet øger tilsyneladende ikke risikoen for gentagelse af IIH, i forhold til risikoen for tilbagefald hos andre kvinder med IIH, ligesom det ikke forværrer prognosen for IIH, eller påvirker det perinatale resultat(56,57). IIH under graviditet er således ikke en kontraindikation for fremtidige graviditeter.

Gravide kvinder med IIH skal behandles med rutinemæssig fødselspraksis (56,57,62,64). Fødselsmåden skal bestemmes af obstetriske faktorer(57), men er der udtalte stasepiller og synstrussel kan kejsersnit blive aktuelt. Hvis der overvejes kejsersnit, foretrækkes regional anæstesi for at have minimal effekt på ICP, da generel anæstesi kan være forbundet med øget ICP(63).

KAPITEL 9. FORSKNING

IIH er en sygdom i hastig vækst på grund af fedmeepidemien, og den har meget store sociale og økonomiske konsekvenser for både den enkelte og for samfundet. Derfor er det helt afgørende, at der fokuseres på en nærmere forståelse af sygdomsmekanismerne og udvikling af en bedre behandling(1). Forebyggelse må primært rettes mod livsstilsændringer, sundere kost og mere motion, men det er en meget omfattende proces, og kræver en betydelig national indsats på mange planer og falder udenfor rammerne for det aktuelle referenceprogram.

Årsagen til at overvægt kan give forøget ICP, skal formentlig søges i et komplekst samspil mellem hormoner, ekspositioner og genetik. I skrivende stund er der flere igangværende danske dyrestudier på vej, der søger at klarlægge reguleringen af ICP og produktionen af CSF. Der er blandt andet etableret en dyremodel, hvor man kontinuerligt kan måle ICP over tid. Hos genmodificerede overvægtige rotter ser man 40 % højere ICP end hos normale rotter(65–68). Yderligere undersøgelser af denne fedmerelaterede effekt og af forskellige typer medicinsk behandling er igangværende. Når sygdomsmekanismerne er bedre belyst, vil der blive fokuseret på bedre og mere specifik behandling.

I mellemtiden er der planlagt og igangværende dansk forskning indenfor:

- Tidlig opsporing af IIH således at rettidig behandling kan iværksættes
- Mere undervisning og forbedret kendskab til IIH i primær- og sekundærsektoren
- Diagnostiske og prognostiske biomarkører for IIH
- Implementering af og justering af et koordineret IIH-patientforløb i Danmark
- Udvikling af en pålidelig og smertefri (atraumatisk) målemetode af ICP
- Udvikling af et nationalt register for patienter med IIH
- Langtidsopfølgning af IIH-patienter
- Simultan måling af ICP hos patienter, der har været behandlet med ONSF
- Kvalitetssikring af den kirurgiske behandling (SNSF, shunts, stents og telemetriske prober)
- Udvikling af nye diagnostiske og prognostiske metoder
- Nye behandlingsstudier og eventuelt deltagelse i internationale trials
- Yderligere grundforskning og klinisk forskning

KAPITEL 10. PERSPEKTIVER OG KONKLUSION

IIH er en udfordrende og kompleks sygdom, der involverer mange specialer. Incidensen af IIH er hastigt stigende i relation til fedmeepidemien og sundhedsvæsenet bør rustes til at varetage denne relativt ukendte følgesygdom. Med udgivelsen af dette referenceprogram ønsker forfattergruppen at øge kendskabet til sygdommen, at opnå en tidlig diagnose og at mindske langtidsfølgerne hos patienterne. Debutsymptomerne er komplekse og varierede, så en grundig udredning for eventuelle sekundære årsager er vigtig og essentiel for en optimal behandling. Når IIH-diagnosen er stillet, er det essentielt med regelmæssig opfølgning af synsfunktion, vægtreduktion og behandling af den generende hovedpine. I sjældne tilfælde præsenterer sygdommen sig med et fulminant billede og truet synsfunktion i løbet af få dage og akut kirurgisk synsreddende intervention er i så fald påkrævet. Kirurgisk intervention har derimod ingen dokumenteret effekt for hovedpinen og bør undgås.

Der er meget stor national og international forskningsaktivitet indenfor IIH-feltet og nye behandlingsstrategier er under udvikling, så regelmæssig opdatering af dette referenceprogram vil blive påkrævet.

KAPITEL 11. LITTERATUR

1. Mollan SP, Aguiar M, Evison F, Frew E, Sinclair AJ. The expanding burden of idiopathic intracranial hypertension. *Eye* [Internet]. 2018 Oct 24 [cited 2018 Nov 29];1. Available from: <http://www.nature.com/articles/s41433-018-0238-5>
2. Wall M, Kupersmith MJ, Kieburtz KD, Corbett JJ, Feldon SE, Friedman DI, et al. The idiopathic intracranial hypertension treatment trial clinical profile at baseline. *JAMA Neurol*. 2014;71(6):693–701.
3. Mollan SP, Davies B, Silver NC, Shaw S, Mallucci CL, Wakerley BR, et al. Idiopathic intracranial hypertension: Consensus guidelines on management. *J Neurol Neurosurg Psychiatry*. 2018;1088–100.
4. Bruce BB, Kedar S, Van Stavern GP, Monaghan D, Acierno MD, Braswell RA, et al. Idiopathic intracranial hypertension in men. *Neurology* [Internet]. 2009 Jan 27 [cited 2019 May 8];72(4):304–9. Available from: <http://www.neurology.org/cgi/doi/10.1212/01.wnl.0000333254.84120.f5>
5. Yri HM, Wegener M, Sander B, Jensen R. Idiopathic intracranial hypertension is not benign: A long-term outcome study. *J Neurol* [Internet]. 2012 [cited 2018 Oct 24];259(5):886–94. Available from: <https://link-springer-com.ep.fjernadgang.kb.dk/content/pdf/10.1007%2Fs00415-011-6273-9.pdf>
6. Hatem CF, Yri HM, Sørensen AL, Wegener M, Jensen RH, Hamann S. Long-term visual outcome in a Danish population of patients with idiopathic intracranial hypertension. *Acta Ophthalmol* [Internet]. 2018 Feb 6 [cited 2018 Oct 24]; Available from: <http://doi.wiley.com/10.1111/aos.13664>
7. Mollan SP, Hornby C, Mitchell J, Sinclair AJ. Evaluation and management of adult idiopathic intracranial hypertension. *Pract Neurol*. 2018 Dec 1;18(6):485–8.
8. Hoffmann J, Mollan SP, Paemeleire K, Lampl C, Jensen RH, Sinclair AJ. European headache federation guideline on idiopathic intracranial hypertension. *J Headache Pain*. 2018 Oct 8;19(1).
9. Sundholm A, Träisk F, Hellgren K, Lundvall M, Söderman M, Gustavsson B, et al. Idiopathic intracranial hypertension - Swedish consensus guidelines. *Lakartidningen*. 2019;116(18):806.
10. Mollan SP, Ali F, Hassan-Smith G, Botfield H, Friedman DI, Sinclair AJ. Evolving evidence in adult idiopathic intracranial hypertension: pathophysiology and management. *J Neurol Neurosurg Psychiatry* [Internet]. 2016 Sep [cited 2018 Dec 19];87(9):982–92. Available from: <http://www.ncbi.nlm.nih.gov/pubmed/26888960>
11. Sinclair AJ, Burdon MA, Nightingale PG, Ball AK, Good P, Matthews TD, et al. Low energy diet and intracranial pressure in women with idiopathic intracranial hypertension: prospective cohort study. *BMJ* [Internet]. 2010 Jul 7 [cited 2019 May 8];341(jul07 2):c2701–c2701. Available from: <http://www.ncbi.nlm.nih.gov/pubmed/20610512>
12. Wall M, McDermott MP, Kieburtz KD, Corbett JJ, Feldon SE, Friedman DI, et al. Effect of Acetazolamide on Visual Function in Patients With Idiopathic Intracranial Hypertension and Mild Visual Loss. *JAMA* [Internet]. 2014 Apr 23 [cited 2018 Nov 25];311(16):1641. Available from: <http://www.ncbi.nlm.nih.gov/pubmed/24756514>
13. Jensen RH, Radojicic A, Yri H. The diagnosis and management of idiopathic intracranial hypertension and the associated headache. *Ther Adv Neurol Disord*. 2016 Jul;9(4):317–26.
14. Friedman DI, Liu GT, Digre KB. Revised diagnostic criteria for the pseudotumor cerebri syndrome in adults and children. *Neurology*. 2013;81(13):1159–65.

15. DANSKERNES SUNDHED [Internet]. 2018 [cited 2020 Mar 11]. Available from: www.sst.dk
16. Obesity and overweight [Internet]. [cited 2020 Mar 11]. Available from: <https://www.who.int/en/news-room/fact-sheets/detail/obesity-and-overweight>
17. Sheldon CA, Paley GL, Xiao R, Kesler A, Eyal O, Ko MW, et al. Pediatric Idiopathic Intracranial Hypertension: Age, Gender, and Anthropometric Features at Diagnosis in a Large, Retrospective, Multisite Cohort. *Ophthalmology* [Internet]. 2016 Nov 1 [cited 2020 Mar 11];123(11):2424–31. Available from: <http://www.ncbi.nlm.nih.gov/pubmed/27692528>
18. Miller N, Newman N. Chapter 5. In: Walsh and Hoyt's Clinical Neuro-Ophthalmology. 5th ed. Baltimore: Williams and Wilkins; 1998.
19. Sodhi M, Sheldon CA, Carleton B, Etminan M. Oral fluoroquinolones and risk of secondary pseudotumor cerebri syndrome. *Neurology* [Internet]. 2017 Aug 22 [cited 2019 Jul 22];89(8):792–5. Available from: <http://www.neurology.org/lookup/doi/10.1212/WNL.0000000000004247>
20. Yri H, Wegener M, Jensen R. Syphilis mimicking idiopathic intracranial hypertension. *BMJ Case Rep* [Internet]. 2011 Nov 8 [cited 2019 Jul 22];2011. Available from: <http://www.ncbi.nlm.nih.gov/pubmed/22674114>
21. December ; Peng |. High-pressure headaches: idiopathic intracranial hypertension and its mimics. *Nat Publ Gr* [Internet]. 2012 [cited 2018 Nov 12];8:700–10. Available from: www.nature.com/nrneuro
22. Espino Barros Palau A, Morgan ML, Foroozan R, Lee AG. Neuro-ophthalmic presentations and treatment of Cryptococcal meningitis-related increased intracranial pressure. *Can J Ophthalmol*. 2014 Oct;49(5):473–7.
23. Yri HM, Jensen RH. Idiopathic intracranial hypertension: Clinical nosography and field-testing of the ICHD diagnostic criteria. A case-control study. *Cephalalgia*. 2015;35(7):553–62.
24. Hoffmann J, Rgen Huppertz H-J, Schmidt C, Kunte H, Harms L, Klingebiel R, et al. Morphometric and volumetric MRI changes in idiopathic intracranial hypertension.
25. Bidot S, Saindane AM, Peragallo JH, Bruce BB, Newman NJ, Biousse V. Brain Imaging in Idiopathic Intracranial Hypertension. Vol. 35, *Journal of Neuro-Ophthalmology*. Lippincott Williams and Wilkins; 2015. p. 400–11.
26. Fisayo A, Bruce BB, Newman NJ, Biousse V. Overdiagnosis of idiopathic intracranial hypertension. *Neurology*. 2016;86(4).
27. Skau M, Milea D, Sander B, Wegener M, Jensen R. OCT for optic disc evaluation in idiopathic intracranial hypertension. *Graefe's Arch Clin Exp Ophthalmol*. 2011 May 15;249(5):723–30.
28. Skau M, Yri H, Sander B, Gerds TA, Milea D, Jensen R. Diagnostic value of optical coherence tomography for intracranial pressure in idiopathic intracranial hypertension. *Graefes Arch Clin Exp Ophthalmol* [Internet]. 2013 Feb [cited 2020 Mar 11];251(2):567–74. Available from: <http://www.ncbi.nlm.nih.gov/pubmed/22592348>
29. Chen JJ, Thurtell MJ, Longmuir RA, Garvin MK, Wang J-K, Wall M, et al. Causes and Prognosis of Visual Acuity Loss at the Time of Initial Presentation in Idiopathic Intracranial Hypertension. *Invest Ophthalmol Vis Sci* [Internet]. 2015 Jun 12 [cited 2019 May 9];56(6):3850–9. Available from: <http://iovs.arvojournals.org/article.aspx?doi=10.1167/iovs.15-16450>
30. Norager NH, Lilja-Cyron A, Bjarkam CR, Duus S, Juhler M. Telemetry in intracranial pressure

monitoring: sensor survival and drift. *Acta Neurochir (Wien)*. 2018 Nov 1;160(11):2137–44.

31. Lilja A, Andresen M, Hadi A, Christoffersen D, Juhler M. Clinical experience with telemetric intracranial pressure monitoring in a Danish neurosurgical center. *Clin Neurol Neurosurg* [Internet]. 2014 May [cited 2019 May 9];120:36–40. Available from:

<https://linkinghub.elsevier.com/retrieve/pii/S0303846714000602>

32. Andresen M, Hadi A, Juhler M. Evaluation of Intracranial Pressure in Different Body Postures and Disease Entities. In Springer, Cham; 2016 [cited 2019 May 9]. p. 45–7. Available from:

http://link.springer.com/10.1007/978-3-319-22533-3_9

33. Petersen LG, Petersen JCG, Andresen M, Secher NH, Juhler M. Postural influence on intracranial and cerebral perfusion pressure in ambulatory neurosurgical patients. *Am J Physiol Regul Integr Comp Physiol* [Internet]. 2016 Jan 1 [cited 2019 May 9];310(1):R100–4. Available from:

<http://www.ncbi.nlm.nih.gov/pubmed/26468260>

34. Andresen M, Hadi A, Petersen LG, Juhler M. Effect of postural changes on ICP in healthy and ill subjects. *Acta Neurochir (Wien)* [Internet]. 2015 Jan 14 [cited 2019 May 9];157(1):109–13. Available from:

<http://link.springer.com/10.1007/s00701-014-2250-2>

35. Thompson SD, Coutts A, Craven CL, Toma AK, Thorne LW, Watkins LD. Elective ICP monitoring: how long is long enough? *Acta Neurochir (Wien)*. 2017 Mar 1;159(3):485–90.

36. Chari A, Dasgupta D, Smedley A, Craven C, Dyson E, Matloob S, et al. Intraparenchymal intracranial pressure monitoring for hydrocephalus and cerebrospinal fluid disorders. *Acta Neurochir (Wien)*. 2017 Oct 1;159(10):1967–78.

37. Raboel PH, Bartek J, Andresen M, Bellander BM, Romner B, Stover JF. Intracranial Pressure Monitoring: Invasive versus Non-Invasive Methods-A Review. *Crit Care Res Pract*. 2012;2012:14.

38. Eide PK. The correlation between pulsatile intracranial pressure and indices of intracranial pressure-volume reserve capacity: results from ventricular infusion testing. *J Neurosurg* [Internet]. 2016 Dec 1 [cited 2020 Mar 11];125(6):1493–503. Available from: <http://www.ncbi.nlm.nih.gov/pubmed/26918478>

39. Scotton WJ, Mollan SP, Walters T, Doughty S, Botfield H, Markey K, et al. Characterising the patient experience of diagnostic lumbar puncture in idiopathic intracranial hypertension: a cross-sectional online survey. *BMJ Open* [Internet]. 2018 May 30 [cited 2018 Nov 25];8(5):e020445. Available from:

<http://www.ncbi.nlm.nih.gov/pubmed/29848770>

40. Yiangou A, Mitchell J, Markey KA, Scotton W, Nightingale P, Botfield H, et al. Therapeutic lumbar puncture for headache in idiopathic intracranial hypertension: Minimal gain, is it worth the pain? *Cephalalgia* [Internet]. 2018 Jun 17 [cited 2018 Dec 19];33310241878219. Available from:

<http://journals.sagepub.com/doi/10.1177/0333102418782192>

41. Wall M, McDermott MP, Kieburtz KD, Corbett JJ, Feldon SE, Friedman DI, et al. Effect of Acetazolamide on Visual Function in Patients With Idiopathic Intracranial Hypertension and Mild Visual Loss. *JAMA* [Internet]. 2014 Apr 23 [cited 2019 May 8];311(16):1641. Available from:

<http://www.ncbi.nlm.nih.gov/pubmed/24756514>

42. Ball AK, Howman A, Wheatley K, Burdon MA, Matthews T, Jacks AS, et al. A randomised controlled trial of treatment for idiopathic intracranial hypertension. *J Neurol* [Internet]. 2011 May 16 [cited 2018 Nov 25];258(5):874–81. Available from: <http://link.springer.com/10.1007/s00415-010-5861-4>

43. Scotton WJ, Botfield HF, Westgate CS, Mitchell JL, Yiangou A, Uldall MS, et al. Topiramate is more effective than acetazolamide at lowering intracranial pressure. *Cephalalgia* [Internet]. 2019 Feb 13 [cited 2019 May 10];39(2):209–18. Available from: <http://journals.sagepub.com/doi/10.1177/0333102418776455>
44. Kahle KT, Walcott BP, Staley KJ. Resolution of Headache and Papilledema in Idiopathic Intracranial Hypertension Associated With Inhibition of Na⁺-K⁺-2Cl⁻-Cotransport. [cited 2019 May 10]; Available from: <http://jcn.sagepub.com>
45. Obi EE, Lakhani BK, Burns J, Sampath R. Optic nerve sheath fenestration for idiopathic intracranial hypertension: A seven year review of visual outcomes in a tertiary centre. *Clin Neurol Neurosurg*. 2015 Oct 1;137:94–101.
46. Brune AJ, Girgla T, Trobe JD. Complications of Ventriculoperitoneal Shunt for Idiopathic Intracranial Hypertension. *J Neuro-Ophthalmology*. 2020 Mar;1.
47. Greener DL, Akarca D, Durnford AJ, Ewbank F, Buckland GR, Hemenstall J. Idiopathic Intracranial Hypertension: Shunt Failure and the Role of Obesity. *World Neurosurg* [Internet]. 2020 Jan 16 [cited 2020 Mar 11]; Available from: <http://www.ncbi.nlm.nih.gov/pubmed/31954904>
48. Corbett JJ, Savino PJ, Thompson HS, Kansu T, Schatz NJ, Orr LS, et al. Visual loss in pseudotumor cerebri. Follow-up of 57 patients from five to 41 years and a profile of 14 patients with permanent severe visual loss. *Arch Neurol* [Internet]. 1982 Aug [cited 2019 May 10];39(8):461–74. Available from: <http://www.ncbi.nlm.nih.gov/pubmed/7103794>
49. Rowe FJ, Sarkies NJ. Assessment of visual function in idiopathic intracranial hypertension: A prospective study. *Eye* [Internet]. 1998 Jan 1 [cited 2018 Oct 24];12(1):111–8. Available from: <http://www.nature.com/articles/eye199818>
50. Keltner JL, Johnson CA, Cello KE, Wall M, NORDIC Idiopathic Intracranial Hypertension Study Group. Baseline visual field findings in the Idiopathic Intracranial Hypertension Treatment Trial (IIHTT). *Invest Ophthalmol Vis Sci* [Internet]. 2014 Apr 29 [cited 2019 May 10];55(5):3200–7. Available from: <http://iovs.arvojournals.org/article.aspx?doi=10.1167/iovs.14-14243>
51. Smith S V, Friedman DI. The Idiopathic Intracranial Hypertension Treatment Trial: A Review of the Outcomes. *Headache* [Internet]. 2017 Sep [cited 2019 May 10];57(8):1303–10. Available from: <http://doi.wiley.com/10.1111/head.13144>
52. Yri HM, Rönnbäck C, Wegener M, Hamann S, Jensen RH. The course of headache in idiopathic intracranial hypertension: a 12-month prospective follow-up study. *Eur J Neurol* [Internet]. 2014 Dec 1 [cited 2018 Nov 12];21(12):1458–64. Available from: <http://doi.wiley.com/10.1111/ene.12512>
53. Yri HM, Fagerlund B, Forchhammer HB, Jensen RH. Cognitive function in idiopathic intracranial hypertension: a prospective case-control study. *BMJ Open* [Internet]. 2014 Apr 8 [cited 2018 Nov 12];4(4):e004376. Available from: <http://www.ncbi.nlm.nih.gov/pubmed/24713214>
54. Kesler A, Hadayer A, Goldhammer Y, Almog Y, Korczyn AD. Idiopathic intracranial hypertension: Risk of recurrences. *Neurology* [Internet]. 2004 Nov 9 [cited 2018 Nov 24];63(9):1737–9. Available from: <http://www.neurology.org/cgi/doi/10.1212/01.WNL.0000143067.40281.16>
55. Huna-Baron R, Kupersmith MJ. Idiopathic intracranial hypertension in pregnancy. *J Neurol*. 2002;249(8):1078–81.
56. Digre KB, Varner MW, Corbett JJ. Pseudotumor cerebri and pregnancy. *Neurology*.

1984;34(6):721-9.

57. Tang RA, Dorotheo EU, Schiffman JS, Bahrani HM. Medical and surgical management of idiopathic intracranial hypertension in pregnancy. *Curr Neurol Neurosci Rep*. 2004;4(5):398-409.

58. Chung SM. Safety issues in magnetic resonance imaging. Vol. 22, *Journal of Neuro-Ophthalmology*. Lippincott Williams and Wilkins; 2002. p. 35-9.

59. Falardeau J, Lobb BM, Golden S, Maxfield SD, Tanne E. The use of acetazolamide during pregnancy in intracranial hypertension patients. *J Neuro-Ophthalmology*. 2013 Mar;33(1):9-12.

60. Lee AG, Pless M, Falardeau J, Capozzoli T, Wall M, Kardon RH. The use of acetazolamide in idiopathic intracranial hypertension during pregnancy. *Am J Ophthalmol*. 2005;139(5):855-9.

61. Weston J, Bromley R, Jackson CF, Adab N, Clayton-Smith J, Greenhalgh J, et al. Monotherapy treatment of epilepsy in pregnancy: Congenital malformation outcomes in the child. Vol. 2016, *Cochrane Database of Systematic Reviews*. John Wiley and Sons Ltd; 2016.

62. Evans RW F DI. Expert opinion: the management of pseudotumor cerebri during pregnancy. - Royal Danish Library [Internet]. *Headache*. 2000 [cited 2020 Mar 27]. p. 495-7. Available from: https://soeg.kb.dk/discovery/openurl?institution=45KBDK_KGL&vid=45KBDK_KGL:KGL&id=pmid:10849049

63. Bagga R, Jain V, Das CP, Gupta KR, Gopalan S, Malhotra S. Choice of therapy and mode of delivery in idiopathic intracranial hypertension during pregnancy. *MedGenMed [Internet]*. 2005 Nov 10 [cited 2020 Mar 27];7(4):42. Available from: <http://www.ncbi.nlm.nih.gov/pubmed/16614664>

64. Golan S, Maslovitz S, Kupfermanc MJ KA. Management and outcome of consecutive pregnancies complicated by idiopathic intracranial hypertension. *Isr Med Assoc J*. 2013;2013 Apr:160-3.

65. Uldall M, Bhatt DK, Kruuse C, Juhler M, Jansen-Olesen I, Jensen RH. Choroid plexus aquaporin 1 and intracranial pressure are increased in obese rats: towards an idiopathic intracranial hypertension model? *Int J Obes [Internet]*. 2017 Jul 27 [cited 2019 Aug 16];41(7):1141-7. Available from: <http://www.nature.com/articles/ijo201783>

66. Eftekhari S, Westgate CSJ, Uldall MS, Jensen RH. Preclinical update on regulation of intracranial pressure in relation to idiopathic intracranial hypertension. *Fluids Barriers CNS [Internet]*. 2019 Nov 26 [cited 2020 Mar 11];16(1):35. Available from: <http://www.ncbi.nlm.nih.gov/pubmed/31767019>

67. Alimajstorovic Z, Westgate CSJ, Jensen RH, Eftekhari S, Mitchell J, Vijay V, et al. Guide to preclinical models used to study the pathophysiology of idiopathic intracranial hypertension. *Eye (Lond) [Internet]*. 2020 Jan 2 [cited 2020 Mar 11]; Available from: <http://www.ncbi.nlm.nih.gov/pubmed/31896803>

68. Mitchell JL, Mollan SP, Vijay V, Sinclair AJ. Novel advances in monitoring and therapeutic approaches in idiopathic intracranial hypertension. Vol. 32, *Current Opin Neurol*. Lippincott Williams+Wilkins; 2019. 422-31.

APPENDIX 1: FRISÉN SKALA

Frisén Skala graderer alvorligheden af stasepapiller fra grad 0 til grad 5

- **Grad 0:** Normale papiller
- **Grad 1:** En C-formet bræmme af retinalt nervefiberødem slører papillens afgrænsning til retina. Den temporale papilrand er fortsat velafgrænset
- **Grad 2:** Ødembræmmen er nu universel
- **Grad 3:** Papilødemet eleverer papillen og dækker delvist et eller flere blodkar ved papilranden
- **Grad 4:** Papilødemet dækker et eller flere af de store blodkar på selve papillen
- **Grad 5:** Papilødemet dækker helt eller delvist alle blodkar på papillen

APPENDIX 2: UDVIDET UDREDNING

Udvidede blodprøver til udredning for sekundær IIH-lignende tilstand, specielt i tilfælde af uforklaret højt intrakranielt tryk og øjensymptomer hos en atypisk fænotype (børn, mænd, og slanke kvinder)

ANA og ANCA

DNA (dobbelstrenget)-Ab (IgG)

52 kDa Ro protein-Ab(IgG)

60 kDa Ro protein-Ab(IgG)

Sjøgrensyndrom (SSB)-Ab, IgG

IgA, IgG, IgM

Rheumafaktor IgM

PTH, D-vitamin, Calcium

Anti-cardiolipin antistoffer, lupusantikoagulans, Beta-2 Glykoprotein 1-A

ACE (Peptidylpeptidase)

MPO (Myeloperoxidase) antistof IgG

Proteinase 3

Interleukin 2 Rec

Neuroinfektioner: Treponema pallidum (syfilis), Coxiella, Borrelia, Meningitis, Tuberkulose

HIV, Enterovirus, HSV 1/2, VZV, Epstein Barr eller Cytolomegavirus